Serviço de Imagem Médica
Centro Hospitalar e Universitário de Coimbra
Faculdade de Medicina de Coimbra

APLICAÇÕES EXTRA-HEPÁTICAS DA ECOGRAFIA CONTRASTADA

Reunião Temática 14 de Julho de 2014

Henrique Donato

Sumário

- Introdução
- Aplicações extra-hepáticas
  - Baço
  - Pâncreas
  - Rim
  - Próstata
  - Gastrointestinal
  - Vascular
  - Outras aplicações
- Conclusões

Introdução

Ecografia contrastada

- Contrast enhanced ultrasound → CEUS

Consiste:

- Técnicas de imagem especializadas

- Contraste com microbolhas

Introdução

Técnicas de imagem especializadas

- Anulado sinal linear dos tecidos normais
- Só apresentado sinal não-linear das microbolhas
- MI baixo:
  - Reduz destruição das microbolhas
  - Aumenta o tempo de duração do realce

Introdução

Contraste com Microbolhas

- Bolhas de gás com membrana fibrolipídica
- Suficientemente pequenas para percorrer a microvasculatura

Introdução

Contraste com Microbolhas

- Administrados por via intravenosa
- Exclusivamente intravascular
- Exalado nos pulmões ao fim de 5min
- Membrana metabolizada no fígado ao fim de 20min

Introdução

Contraste com Microbolhas

- Sonovue® (hexafluoreto de enxofre)
- Dose média recomendada 2,4 mL
  ➔ meio frasco
- Variável: 1 - 4,8 mL

Introdução

Vantagens CEUS

- Económica
- Prática
- Ausência de radiação
- Resolução espacial
- Execução em tempo real
- Ausência de nefrotoxicidade
- Baixa incidência efeitos secundários

Introdução

Limitações CEUS

- Reflectem as limitações da ecografia convencional
- Lesões múltiplas

Contra-indicações CEUS

- Patologia cardíaca grave
- Gravidez
- Aleitamento

Introdução

- Bem estabelecida na avaliação lesões hepáticas focais
- Pode estender-se a outros órgãos, tirando partido das suas vantagens

Aplicações Extra-hepáticas

Aplicações Extra-hepáticas

Baço

Baço

Normal

- Realce inicialmente heterogéneo (padrão em zebra)
- Fase tardia persistente e homogénea (1 - >5min)

Baço

CEUS

- Lesões focais benignas
- Lesões focais malignas
- Enfarte
- Traumatismo
- Esplenose
- Baço acessório

Baço

Lesões focais benignas

- Sem realce ou realce iso ou hiperecogénico
- Pode ou não haver lavagem → lenta

Baço

Lesão benigna: Hemangioma

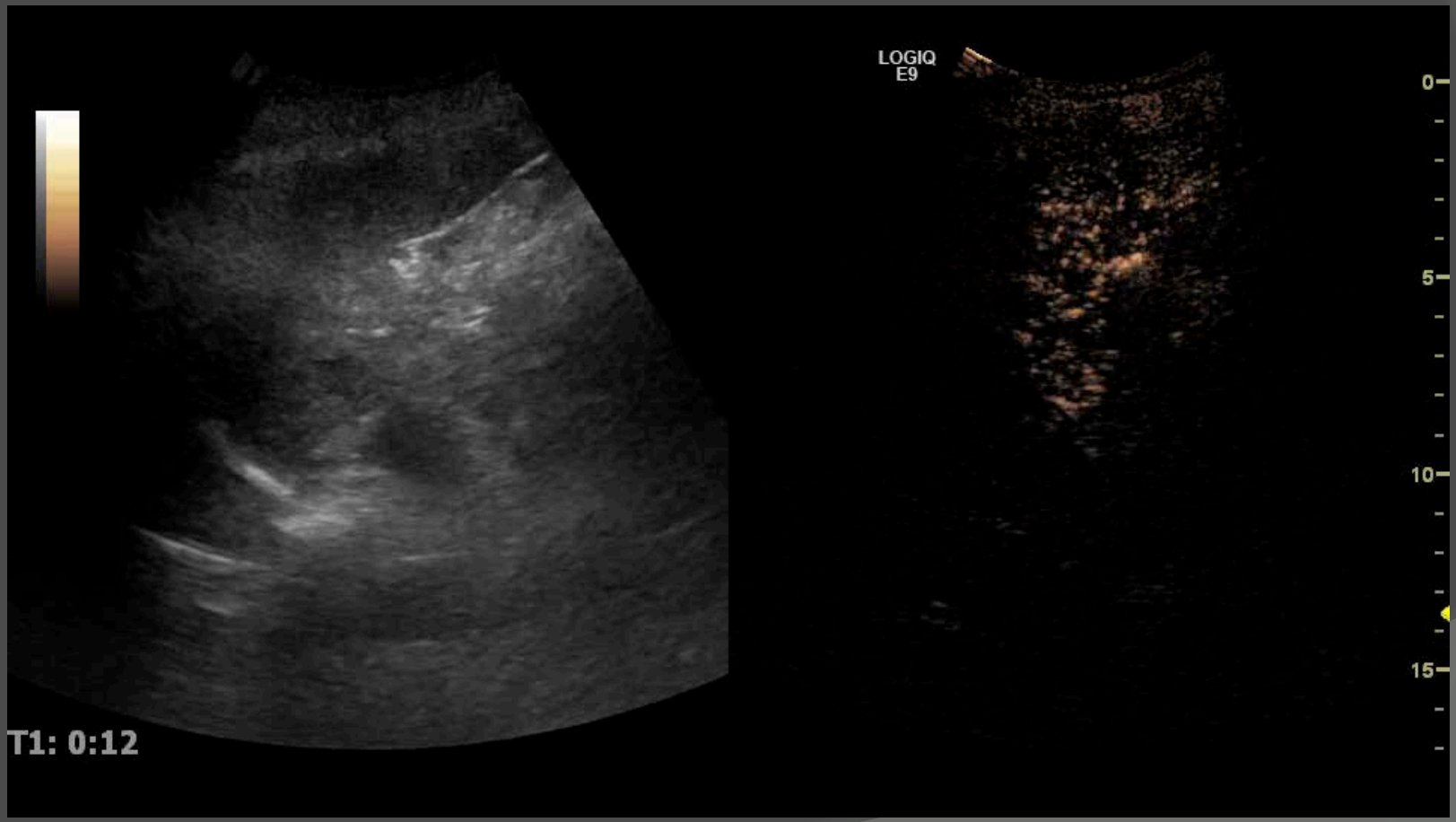

Baço

Lesão benigna: Hemangioma

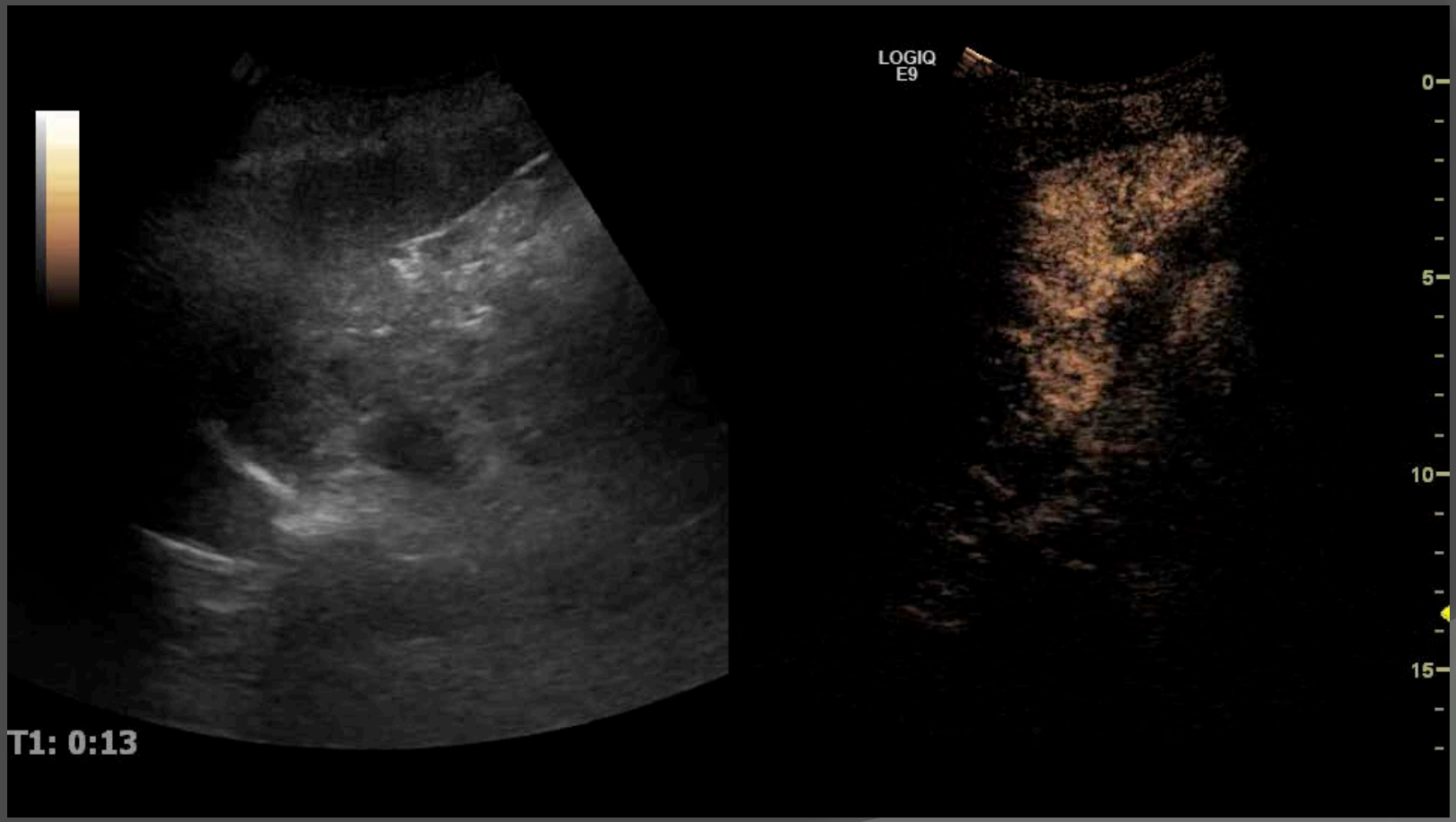

Baço

Lesão benigna: Hemangioma

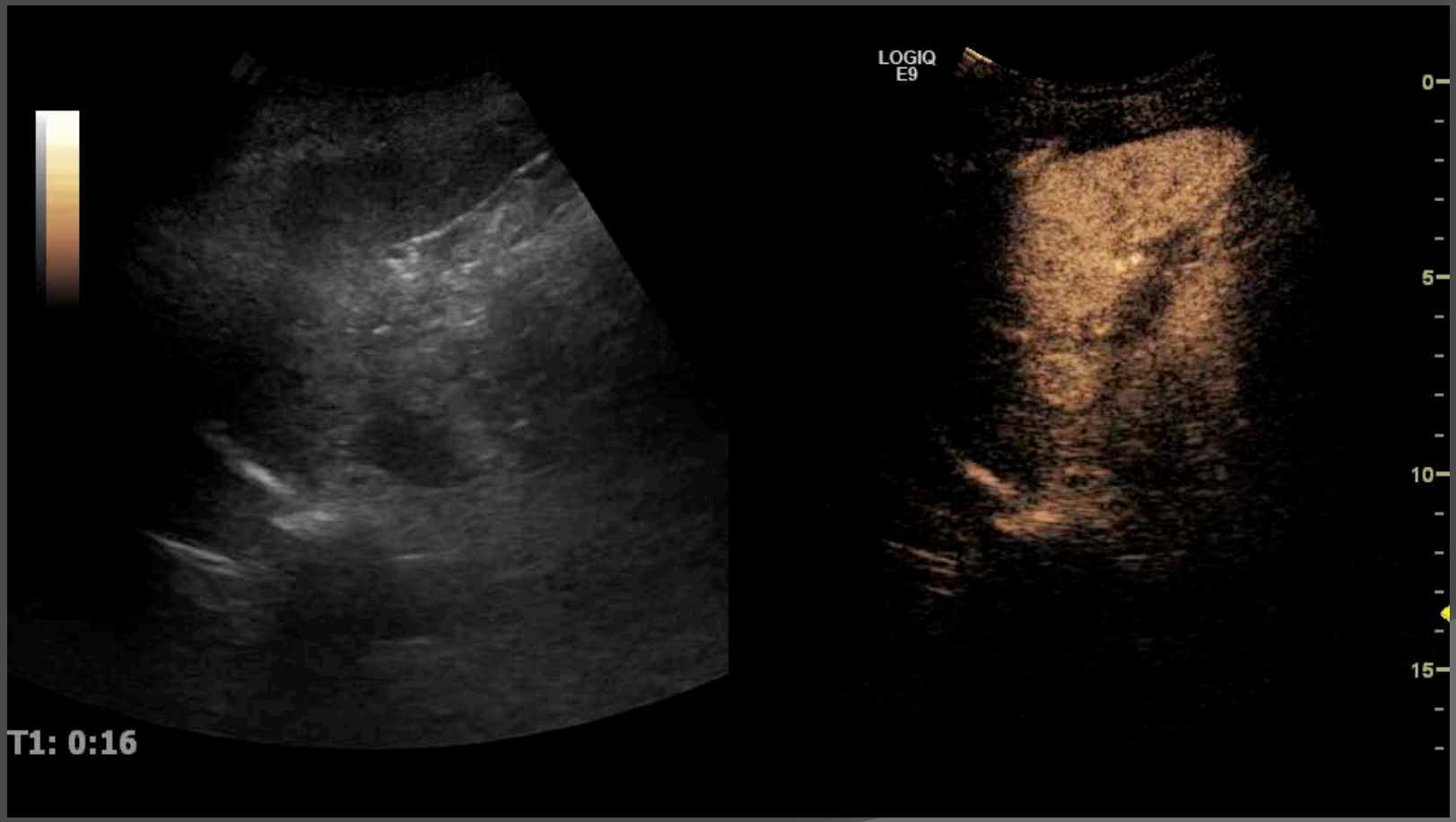

Baço

Lesão benigna: Hemangioma

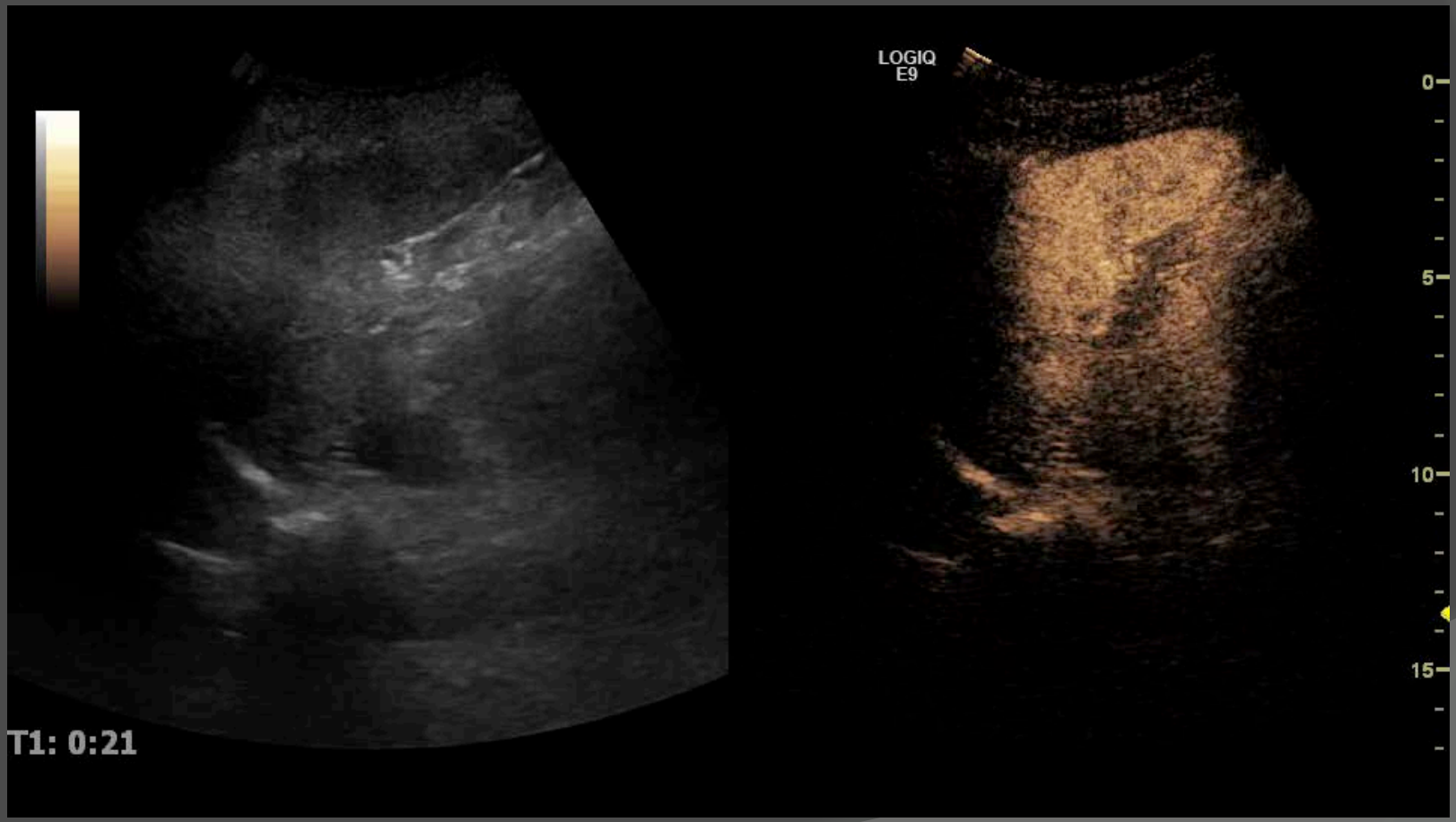

Baço

Lesão benigna: Hemangioma

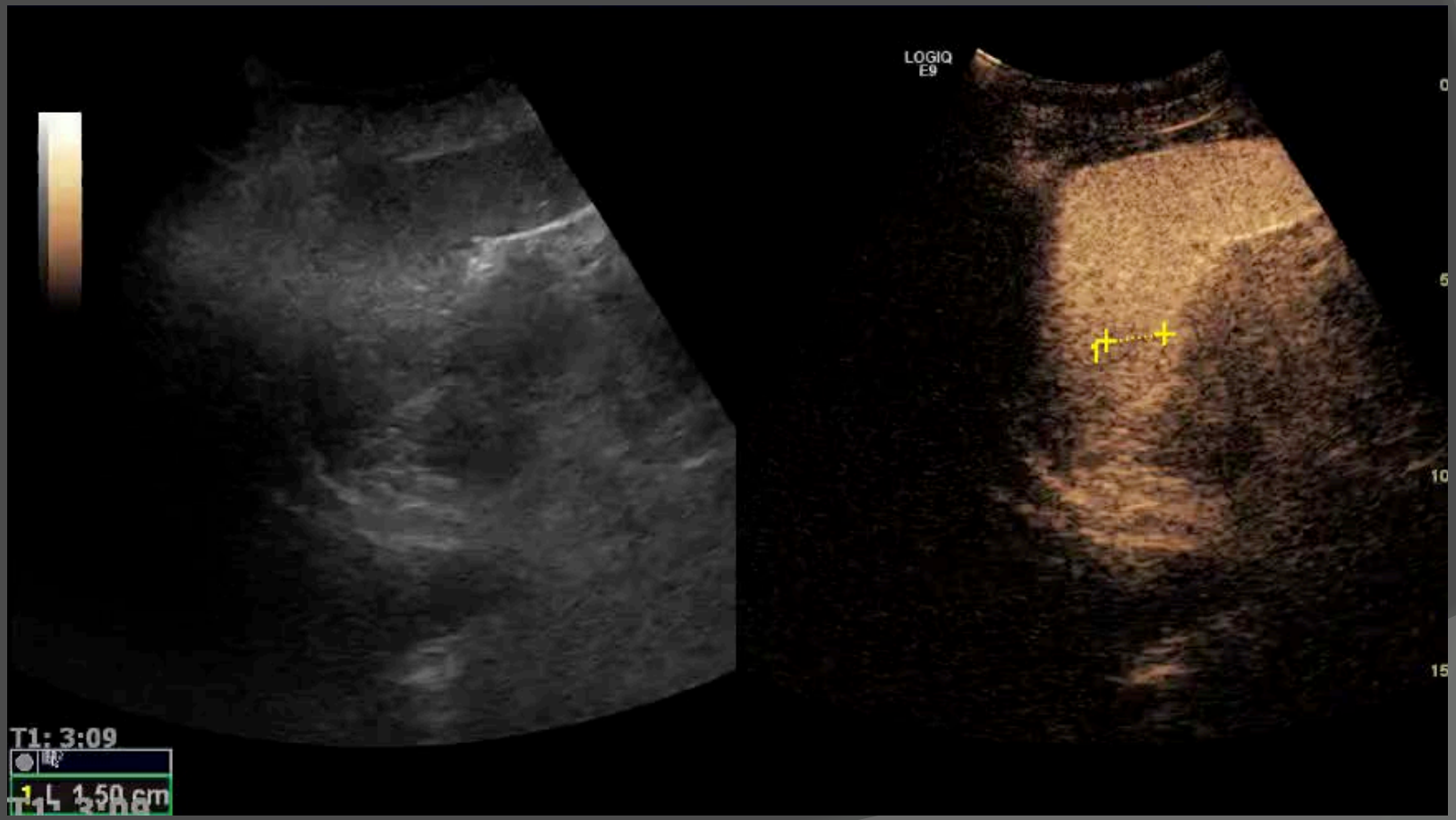

Baço

Quisto Complexo

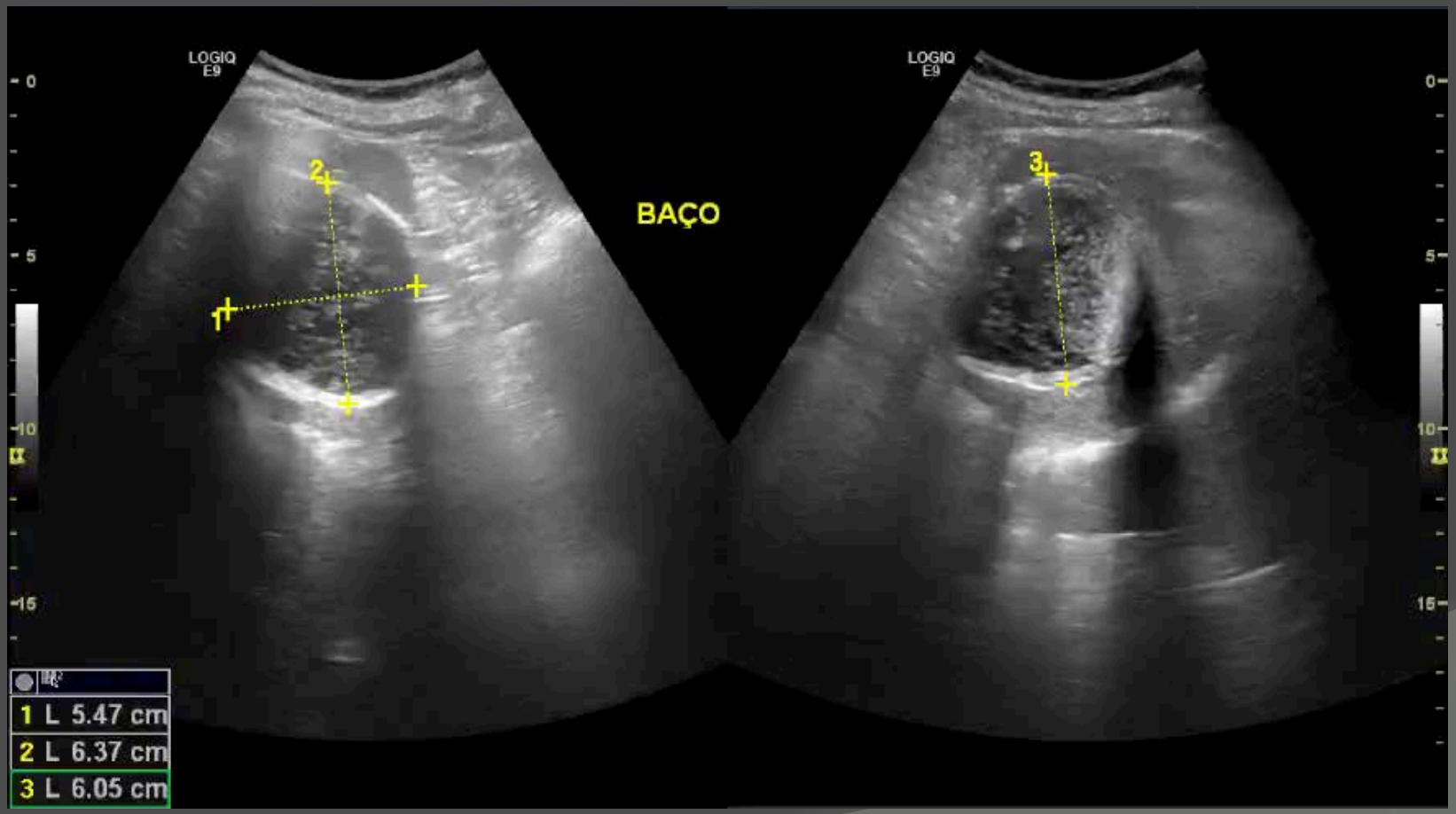

Baço

Quisto Complexo sem realce: Quisto Hidático

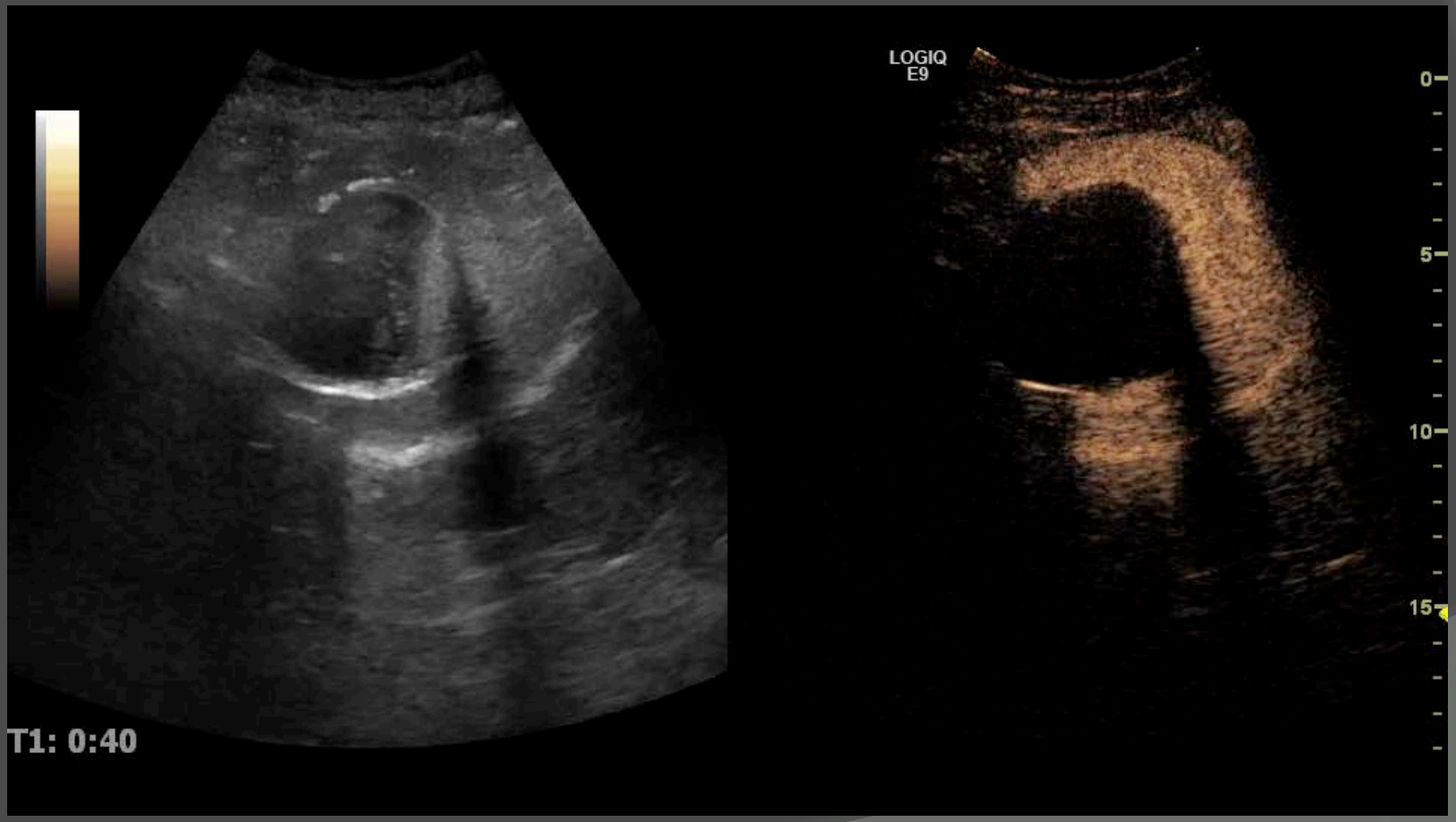

Baço

Lesões focais malignas

- Realce ligeiro / heterogéneo / periférico
- Efeito de lavagem rápida

Baço

Lesão maligna: Infiltração linfomatosa

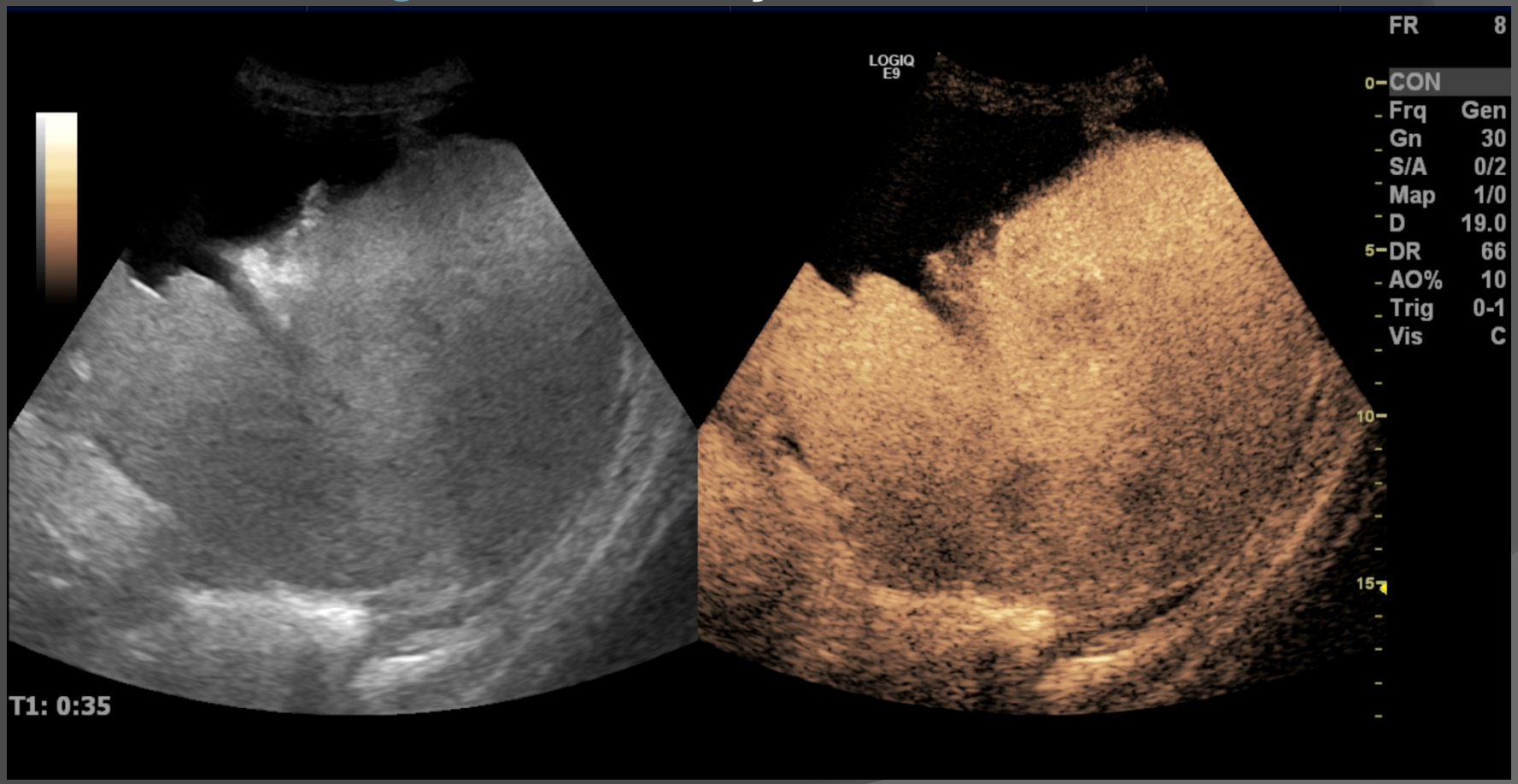

Baço

Lesão maligna: Infiltração linfomatosa

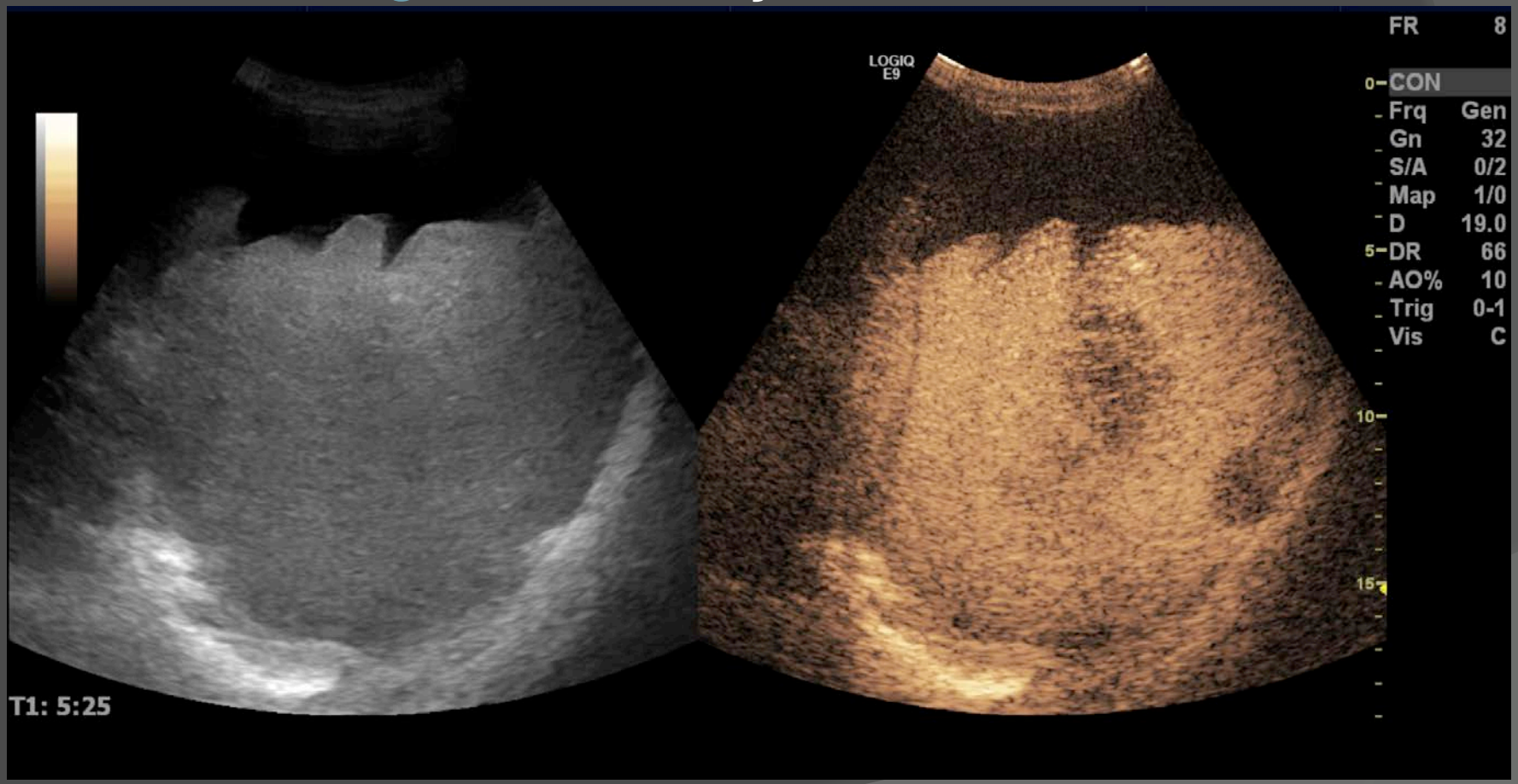

Baço

Lesão maligna: metástase hipervascular

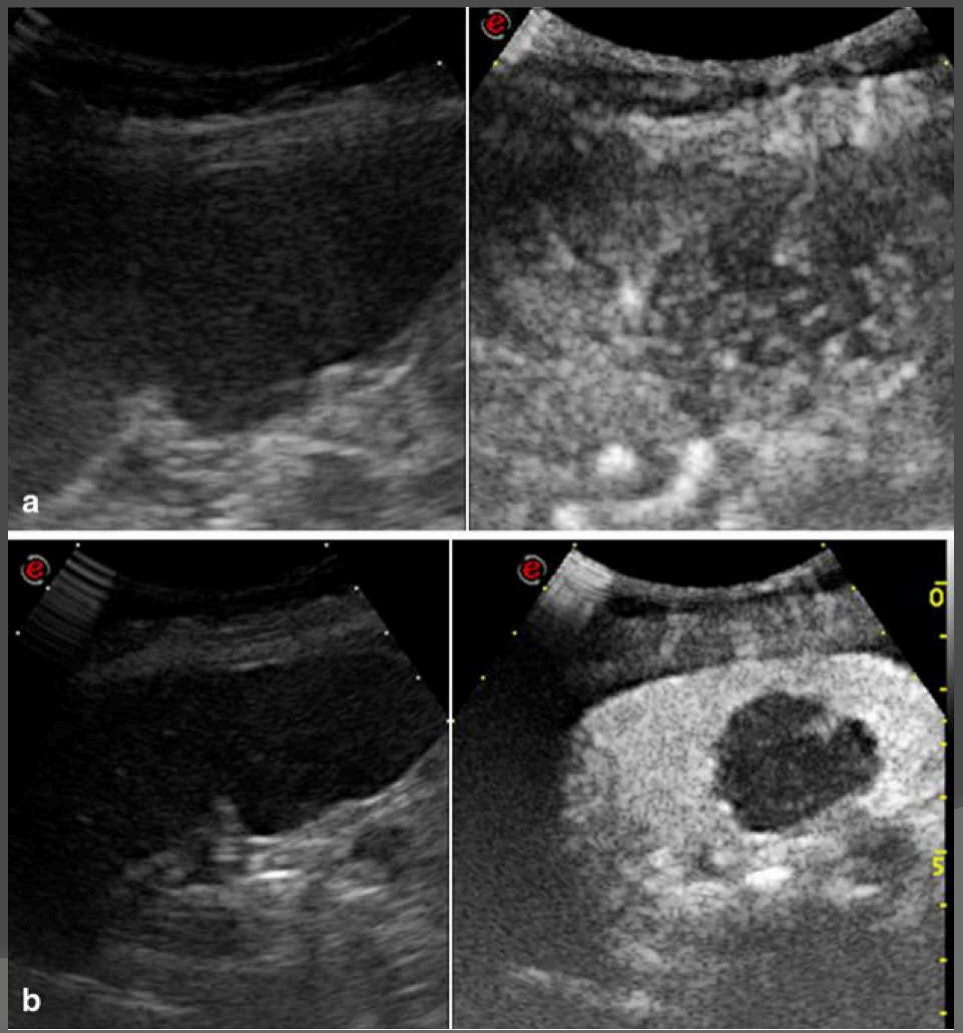

Caremani M, et al. J Ultrasound. 2013;16(2):65-74.

Baço

Distinção benigno vs maligno:

- Sobreposição parcial
- Elevada sensibilidade e especificidade

Baço

Distinção benigno vs maligno:

- CEUS:
  - Eficácia diagnóstica maior em lesões hipo ou isoecogénicas
  - Menor em hiperecogénicas mas estas têm baixo risco de serem malignas

Baço

Enfarte

- CEUS demonstra correctamente quando suspeitado
- Áreas triangulares de base capsular sem realce

Baço

- Enfarte

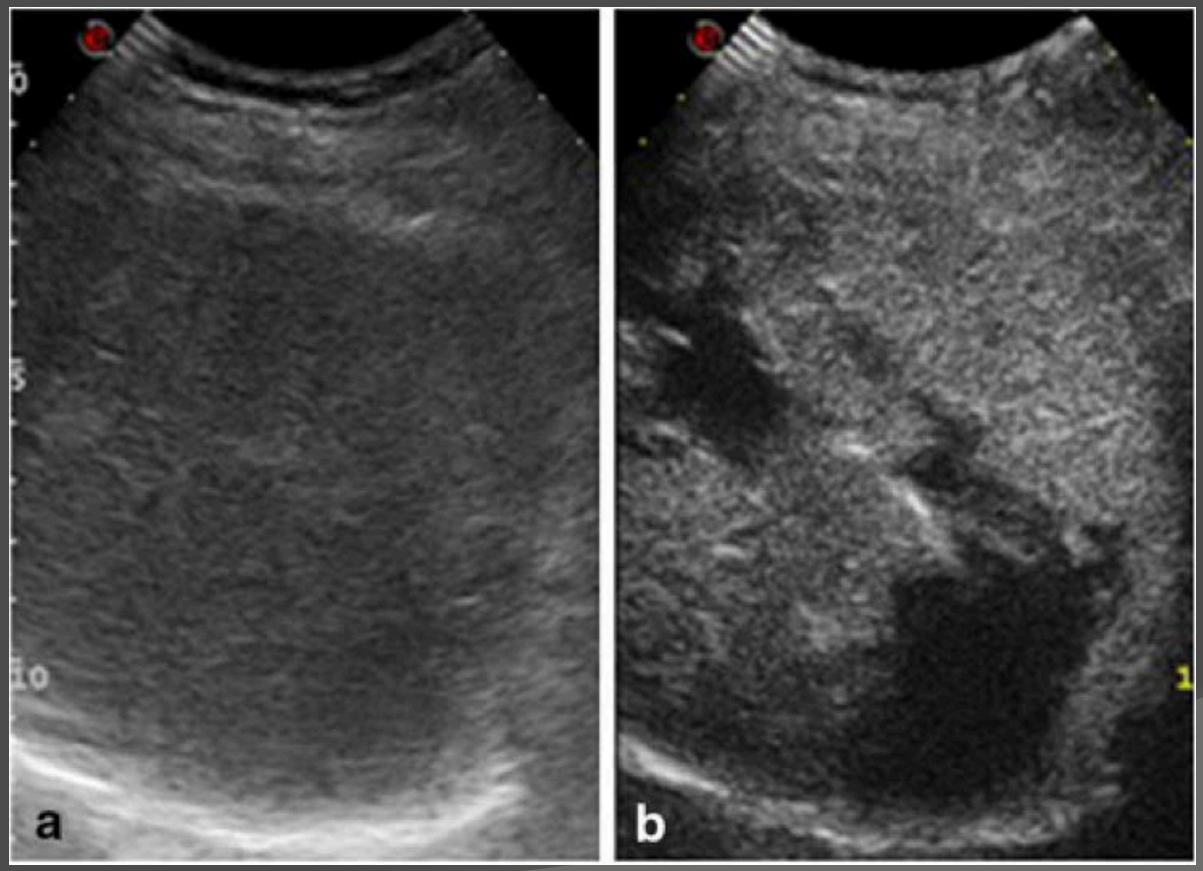

Caremani M, et al. J Ultrasound. 2013;16(2):65-74.

Baço

- Nódulos sem realce

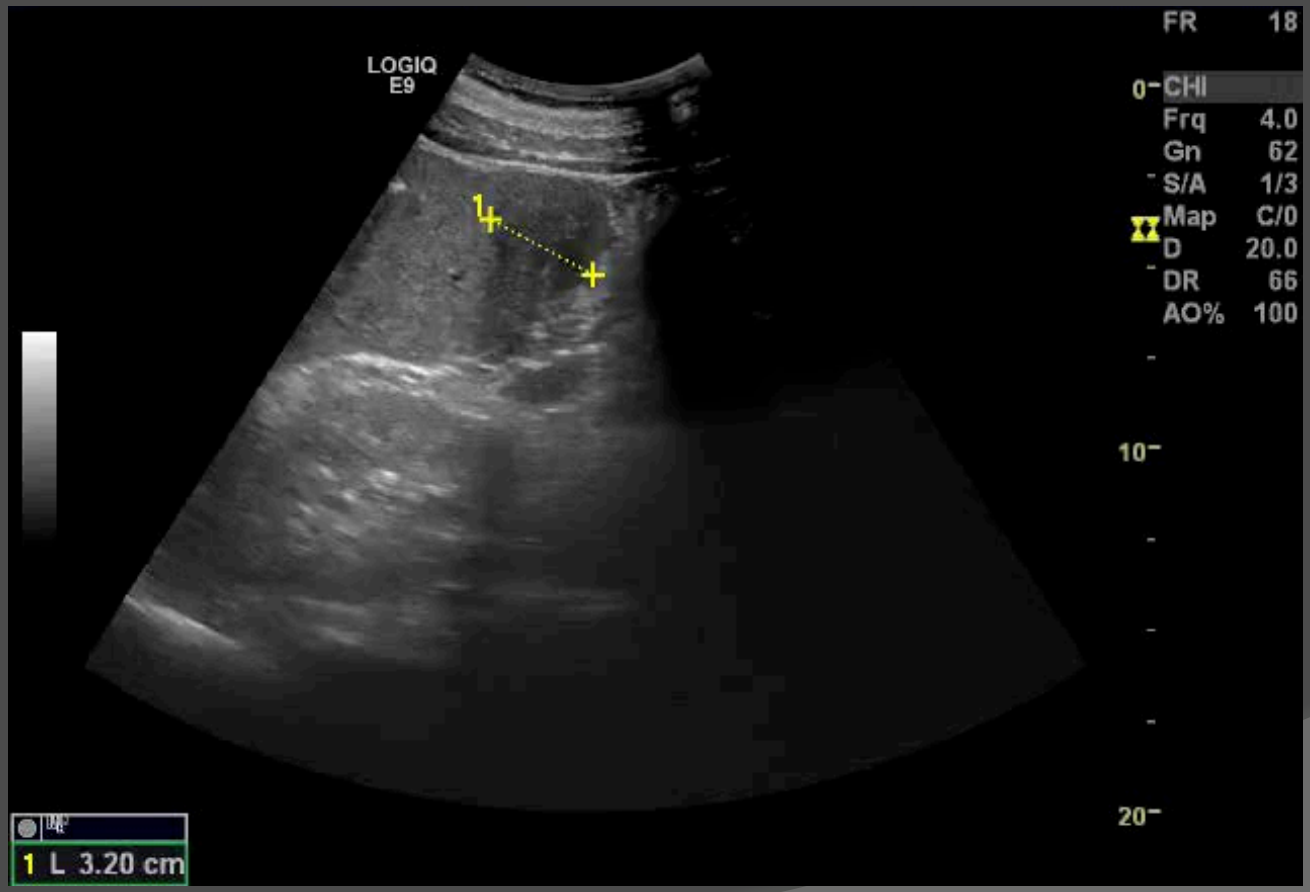

Baço

- Nódulos sem realce

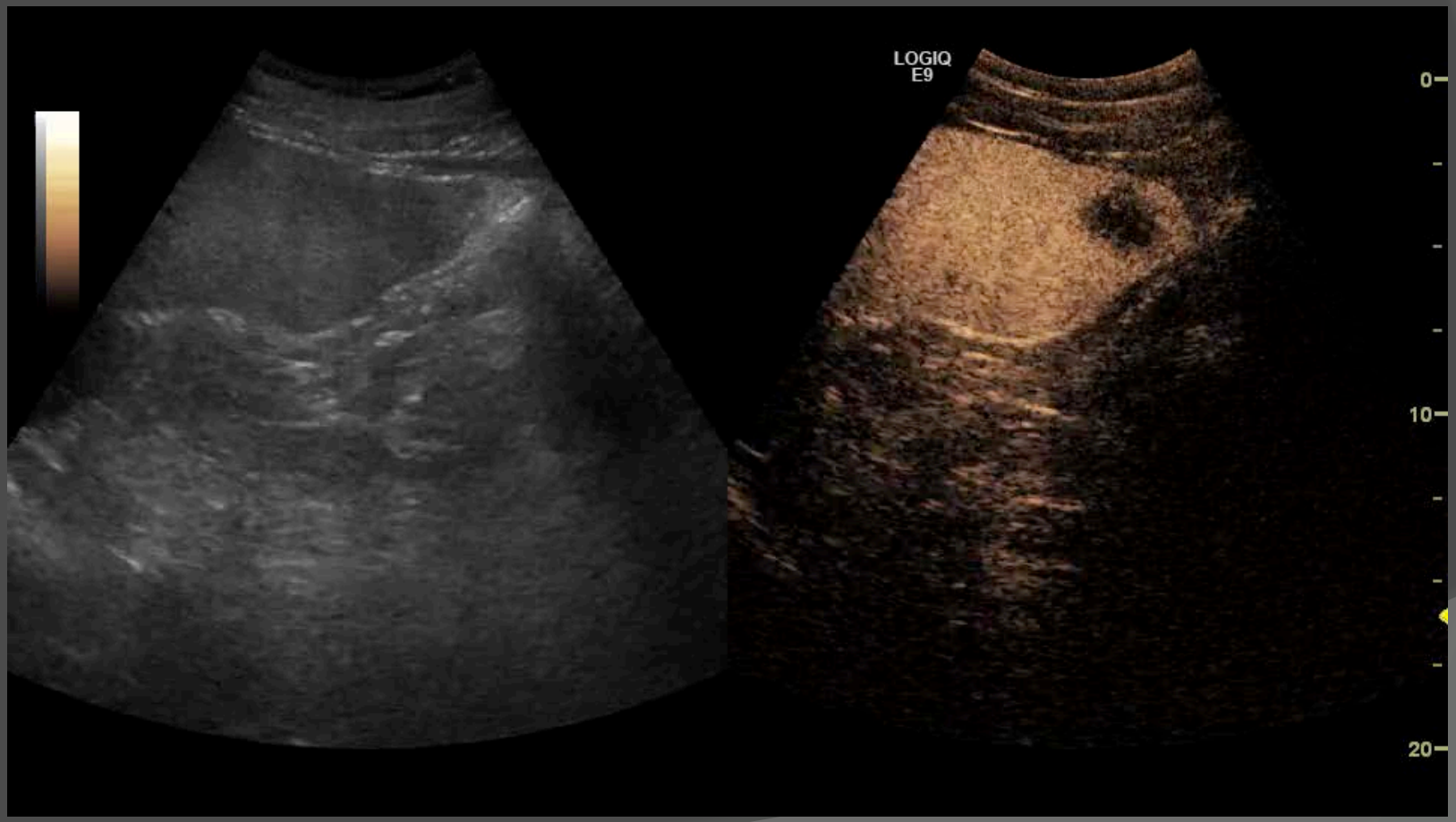

Baço

- Nódulos sem realce

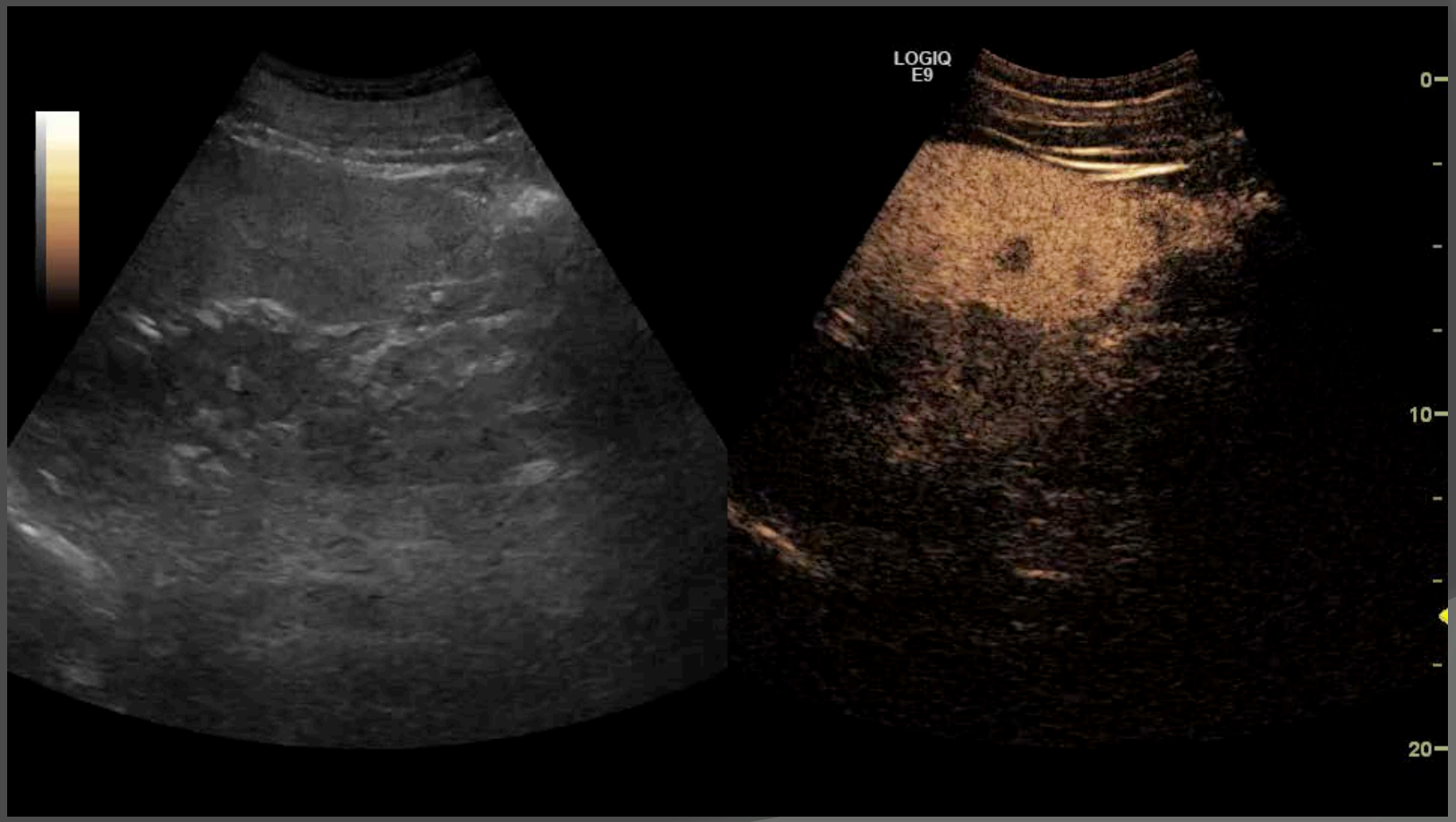

Baço

- Nódulos sem realce

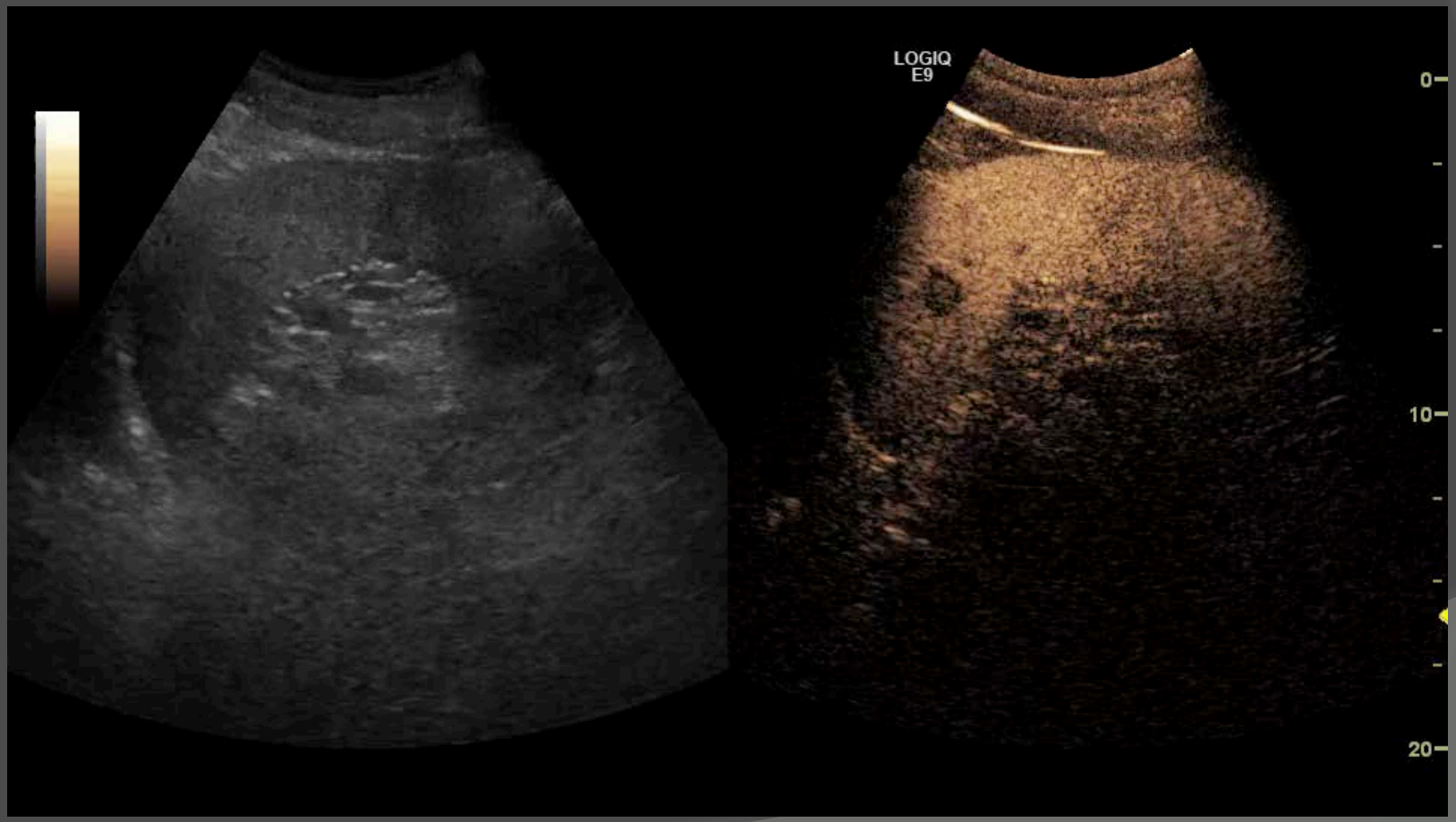

Baço

- Nódulos sem realce

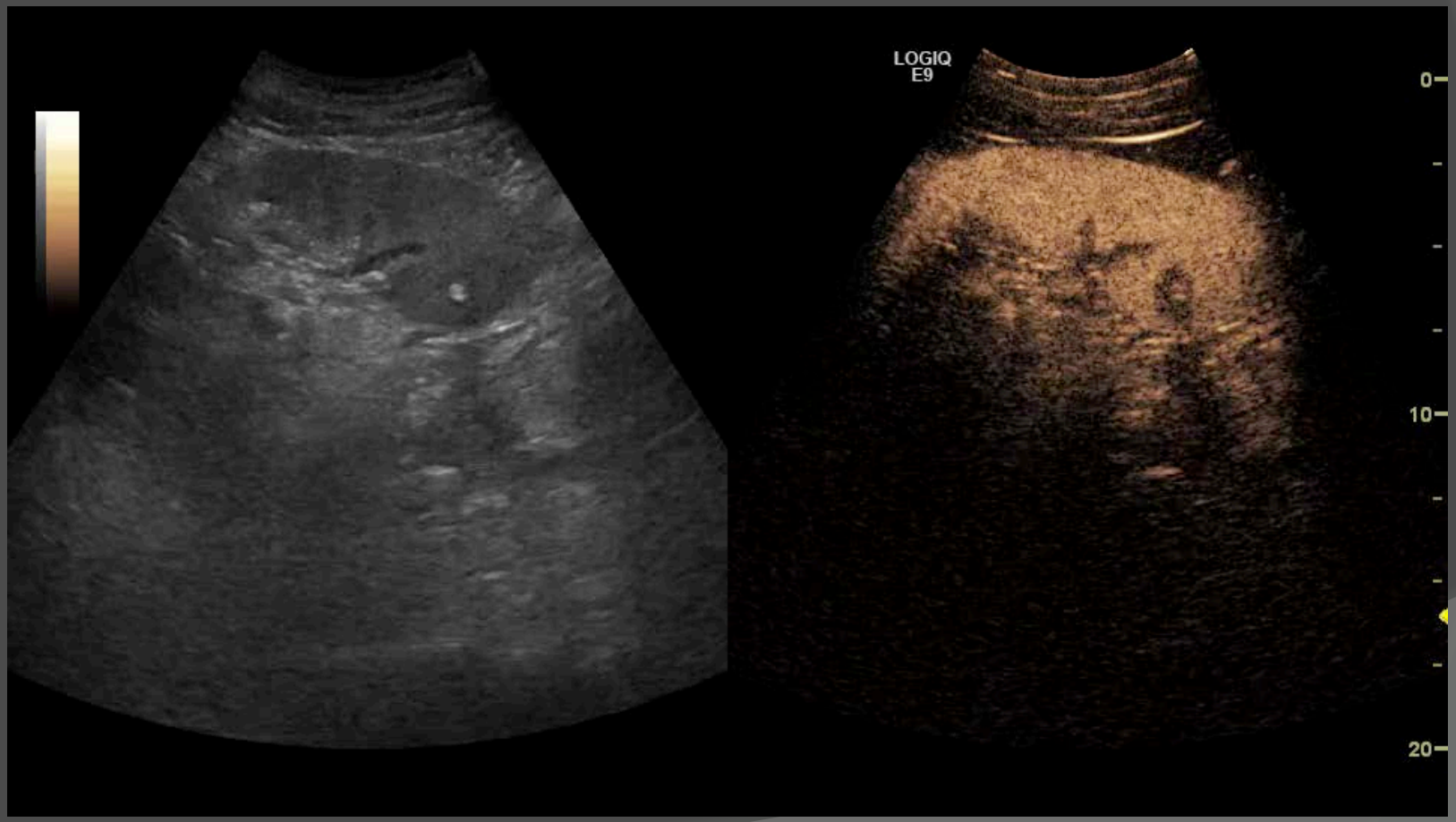

Baço

Traumatismo

- TC método de escolha
- CEUS com maior sensibilidade que US
- 93% sensibilidade no baço

Baço

Traumatismo: Laceração

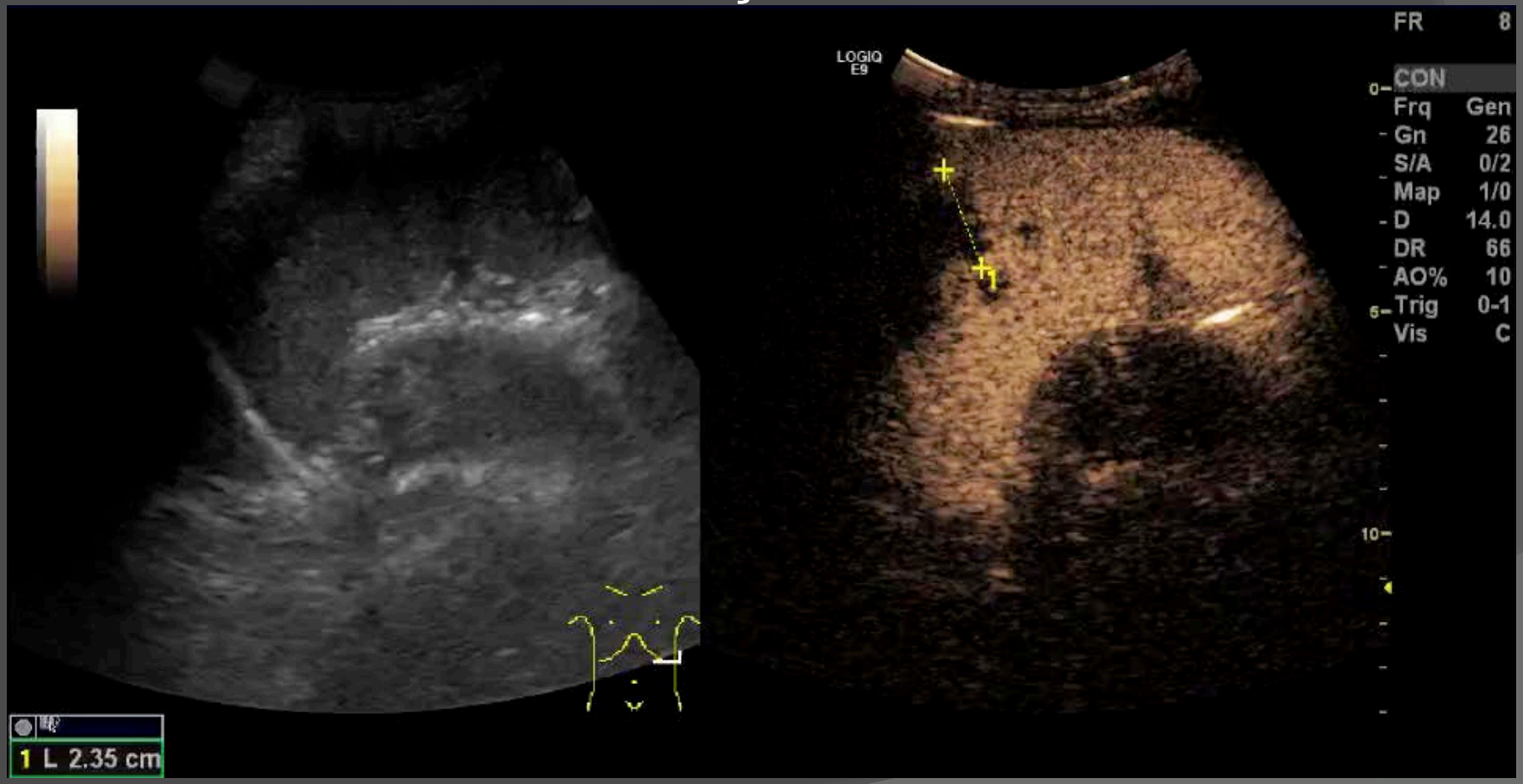

Baço

- Esplenose
- Baço acessório

- Padrão de realce = baço ➔ mais intenso que outros órgãos em fase tardia

Aplicações Extra-hepáticas

Pâncreas

Pâncreas

CEUS

- Pode ser utilizada em alterações detectadas e com acesso pela US

- Aumenta a acuidade diagnóstica da US

- Vantagem: efectuada imediatamente após US e permitir melhor orientação do doente

Pâncreas

Normal

- Realce marcadamente mais precoce e de duração mais curta que o fígado

Pâncreas

CEUS

- Lesões sólidas
- Lesões quísticas
- Pancreatite

Pâncreas

Lesões sólidas

- Adenocarcinoma: hipoecogénico em todas as fases
- Neuroendócrino: hiperecogénico em fase arterial

Pâncreas

- Lesão sólida: Adenocarcinoma

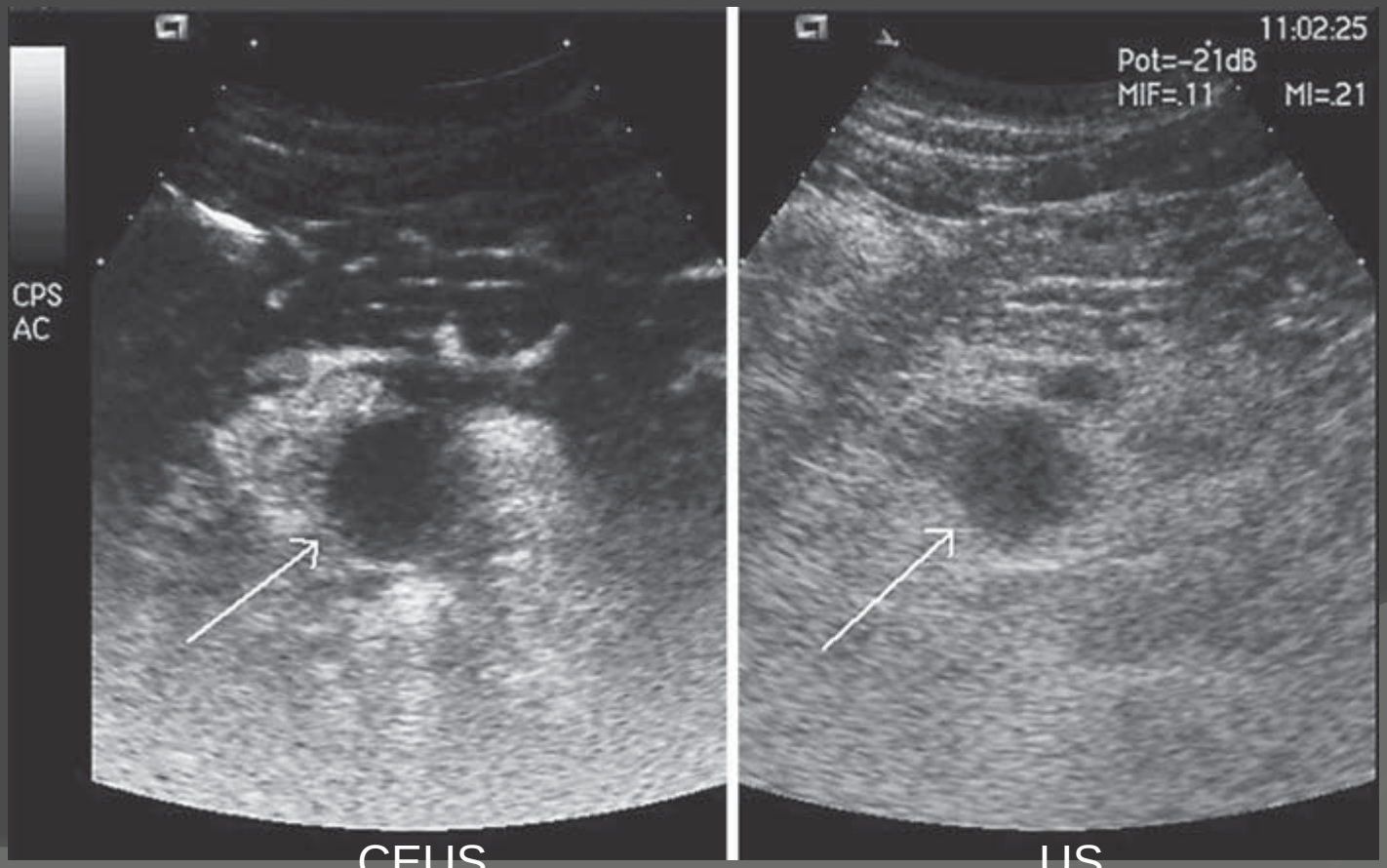

CEUS US

Faccioli N, et al. Pancreatology. 2009;9(5):560-6.

Pâncreas

- Lesão sólida: Tumor neuroendócrino

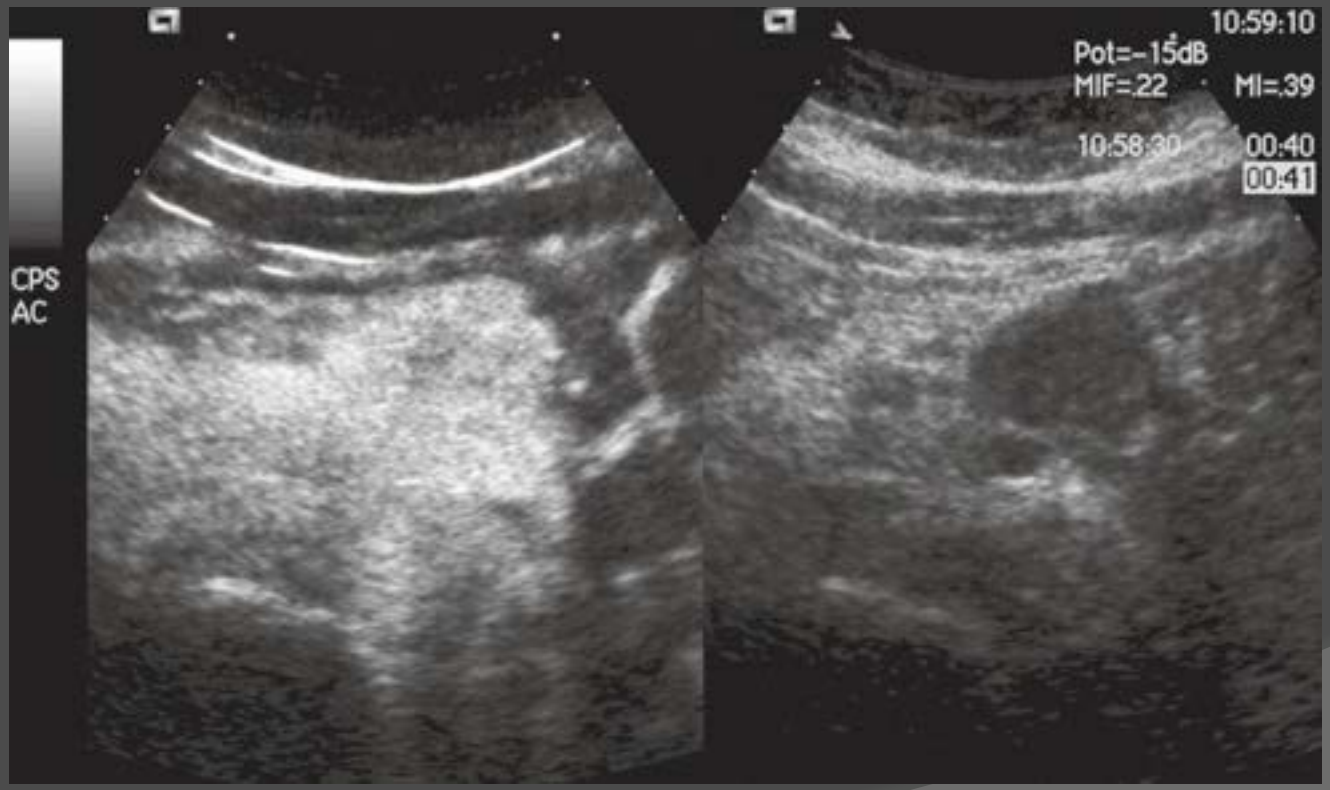

CEUS US

D'Onofrio M, et al. World J Radiol. 2010;2:97-102.

Pâncreas

Lesões quísticas

- Distinguir pseudoquistos heterogéneos de tumores quísticos

- Tumores quísticos:
  - Aspecto microquístico
  - Realce de septos e nódulos
  - Seguimento

Pâncreas

- Lesão quística: Cistadenoma seroso

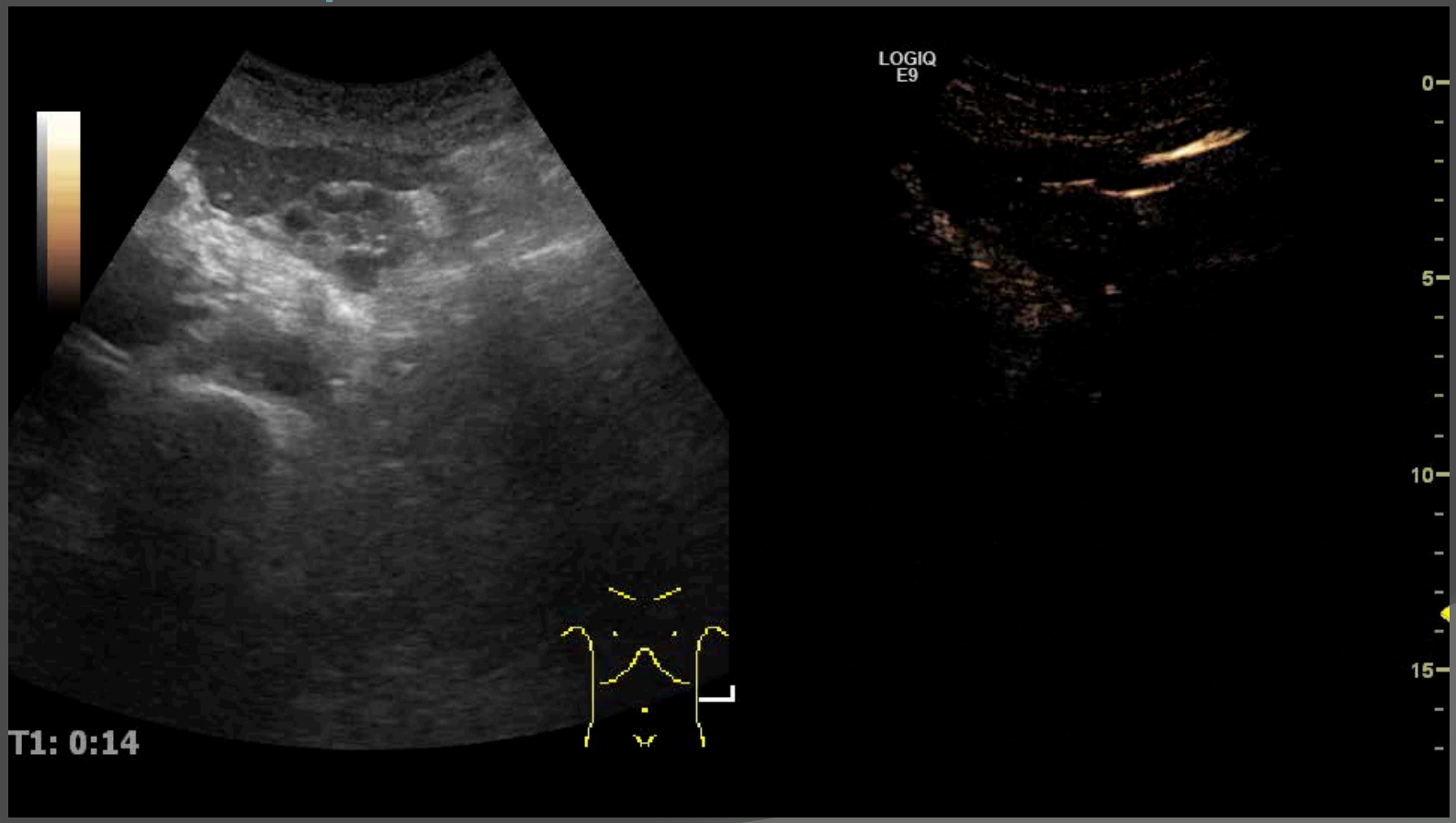

Pâncreas

- Lesão quística: Cistadenoma seroso

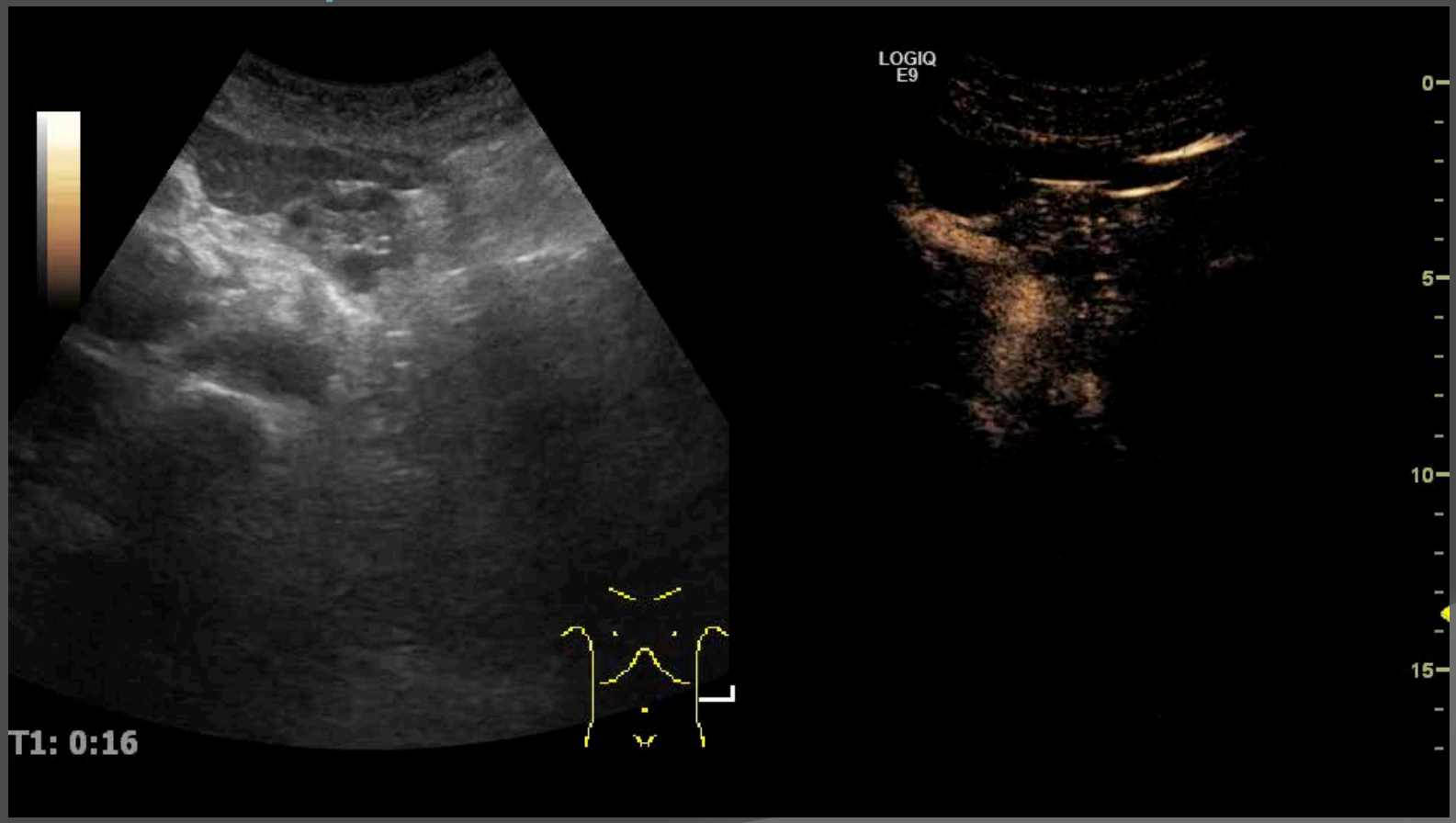

Pâncreas

- Lesão quística: Cistadenoma seroso

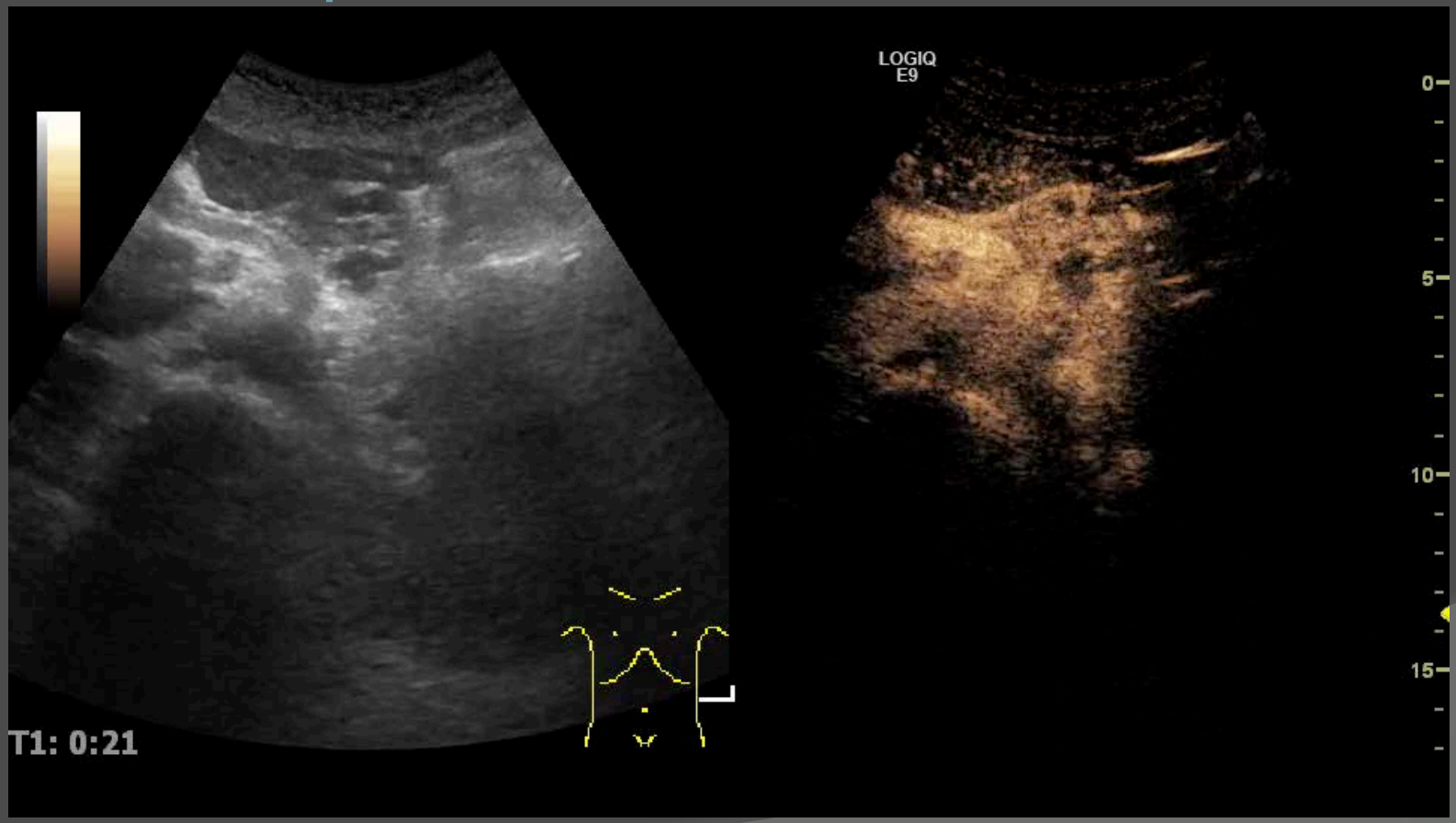

Pâncreas

- Lesão quística: Cistadenoma seroso

Pâncreas

- Lesão quística: Cistadenoma seroso

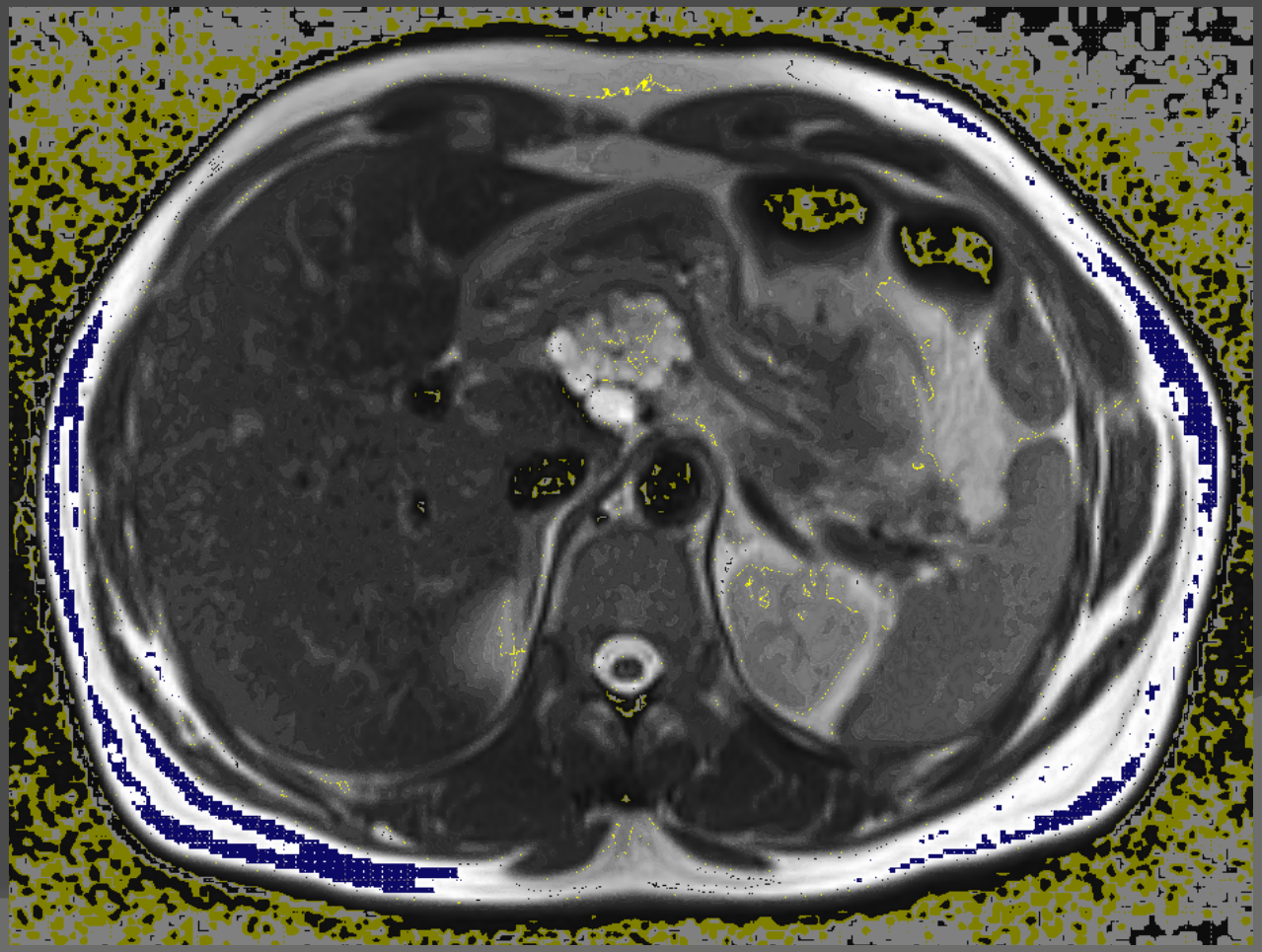

Pâncreas

- Lesão quística: Cistadenoma mucinoso

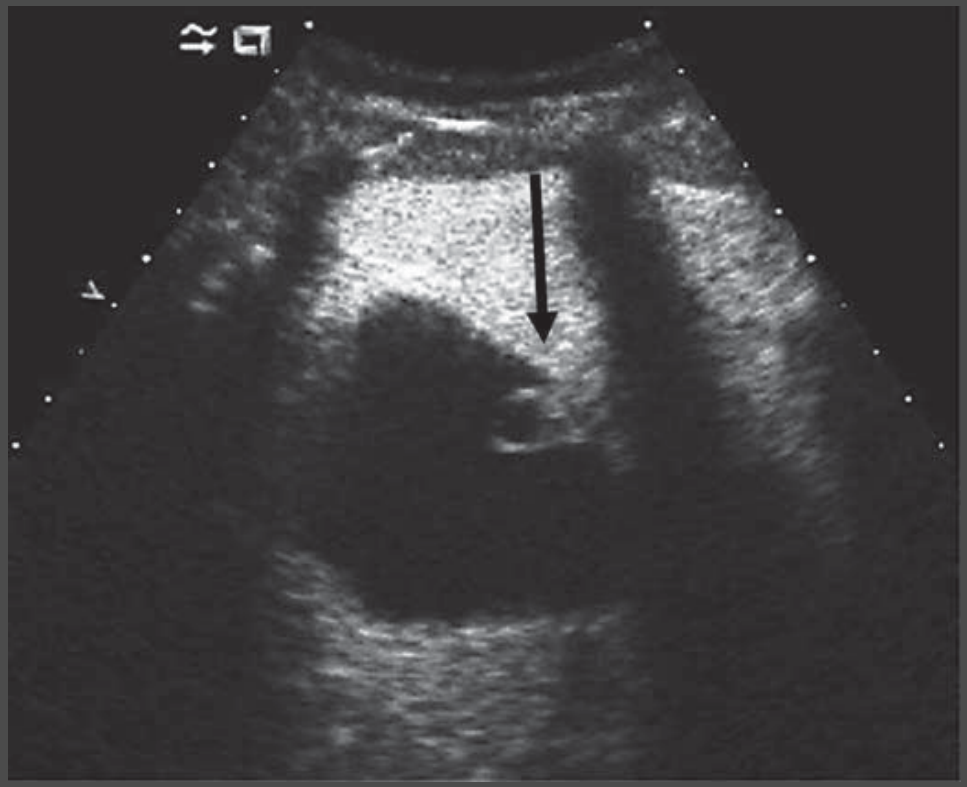

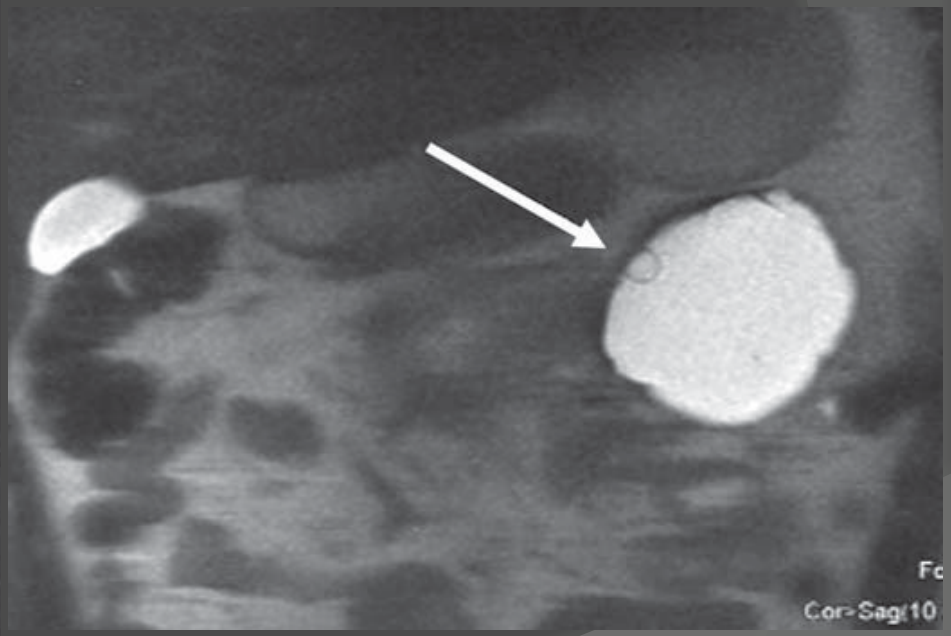

Faccioli N, et al. Pancreatology. 2009;9(5):560-6.

Pâncreas

- Lesão quística: Quisto sem realce

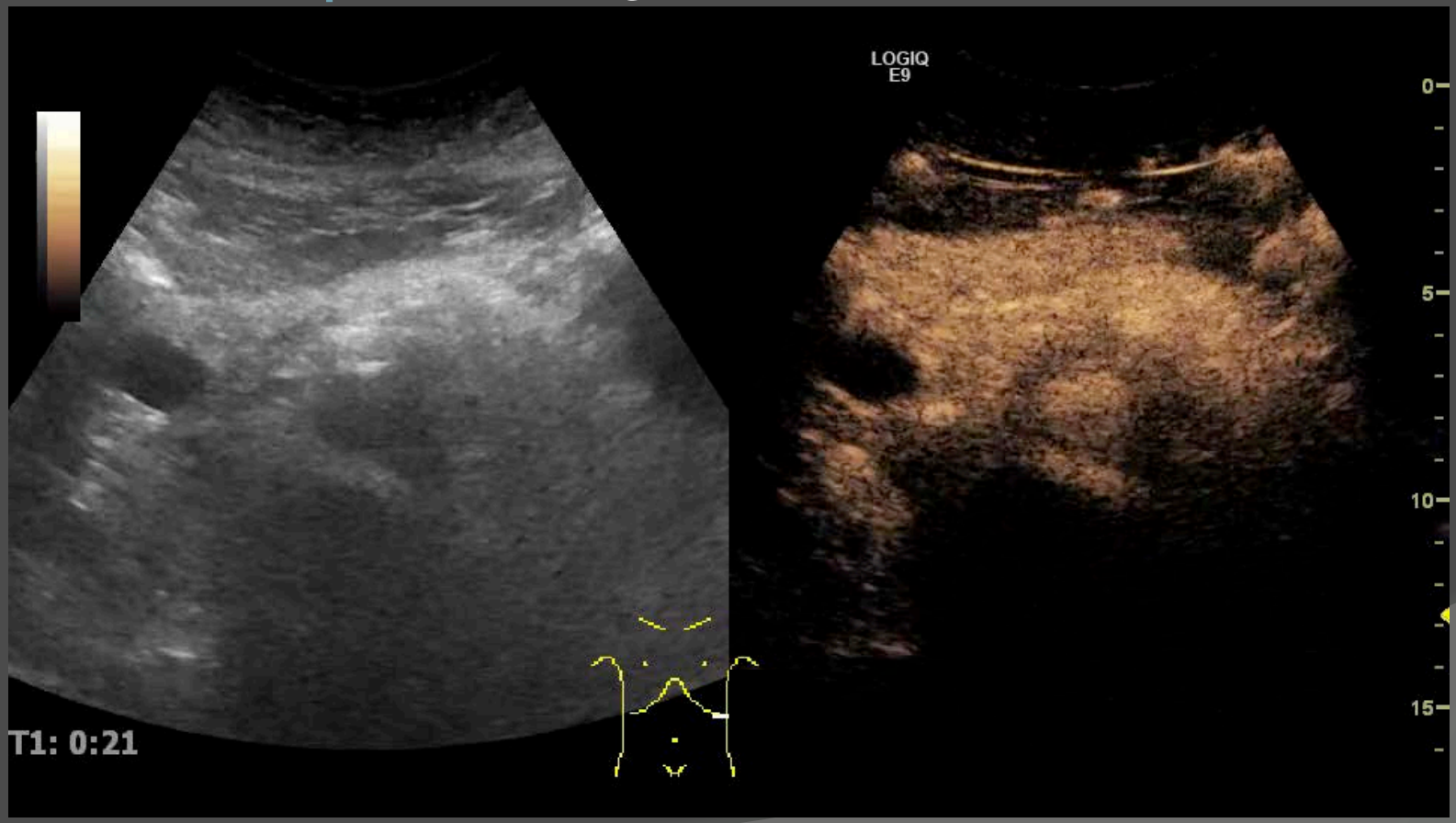

Pâncreas

Pancreatite

- Pseudoquistos
- Áreas de necrose ➔ seguimento
- Diagnóstico diferencial do adenocarcinoma:

  - Pancreatite crónica “mass forming”

  - Pancreatite auto-imune

Realce igual restante pâncreas

Pâncreas

- Pancreatite auto-imune focal

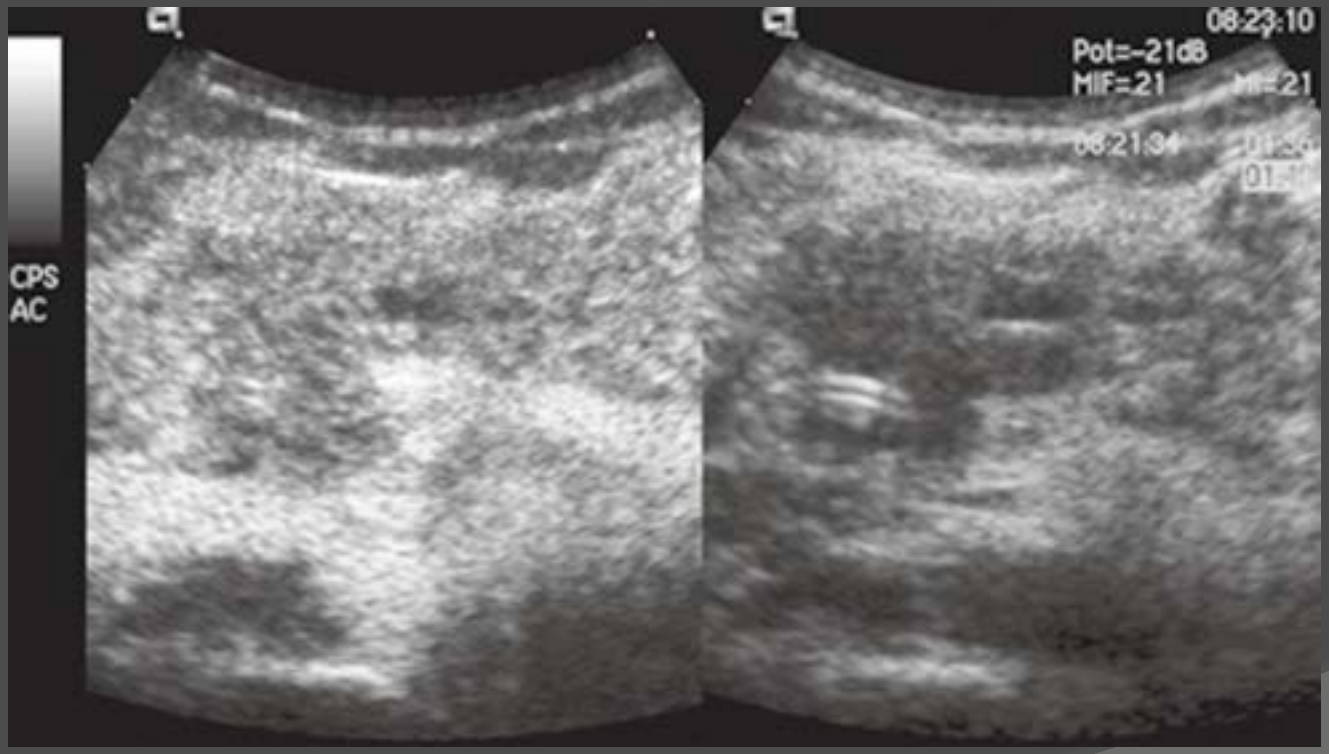

CEUS US

D'Onofrio M, et al. World J Radiol. 2010;2:97-102.

Aplicações Extra-hepáticas

Rim

Rim

Normal

- Realce rápido e intenso
- Inicialmente diferenciação corticomedular (20-40s)
- Posteriormente homogéneo (45-120s)

➢ Não é excretado

Rim

Realce normal: fase inicial

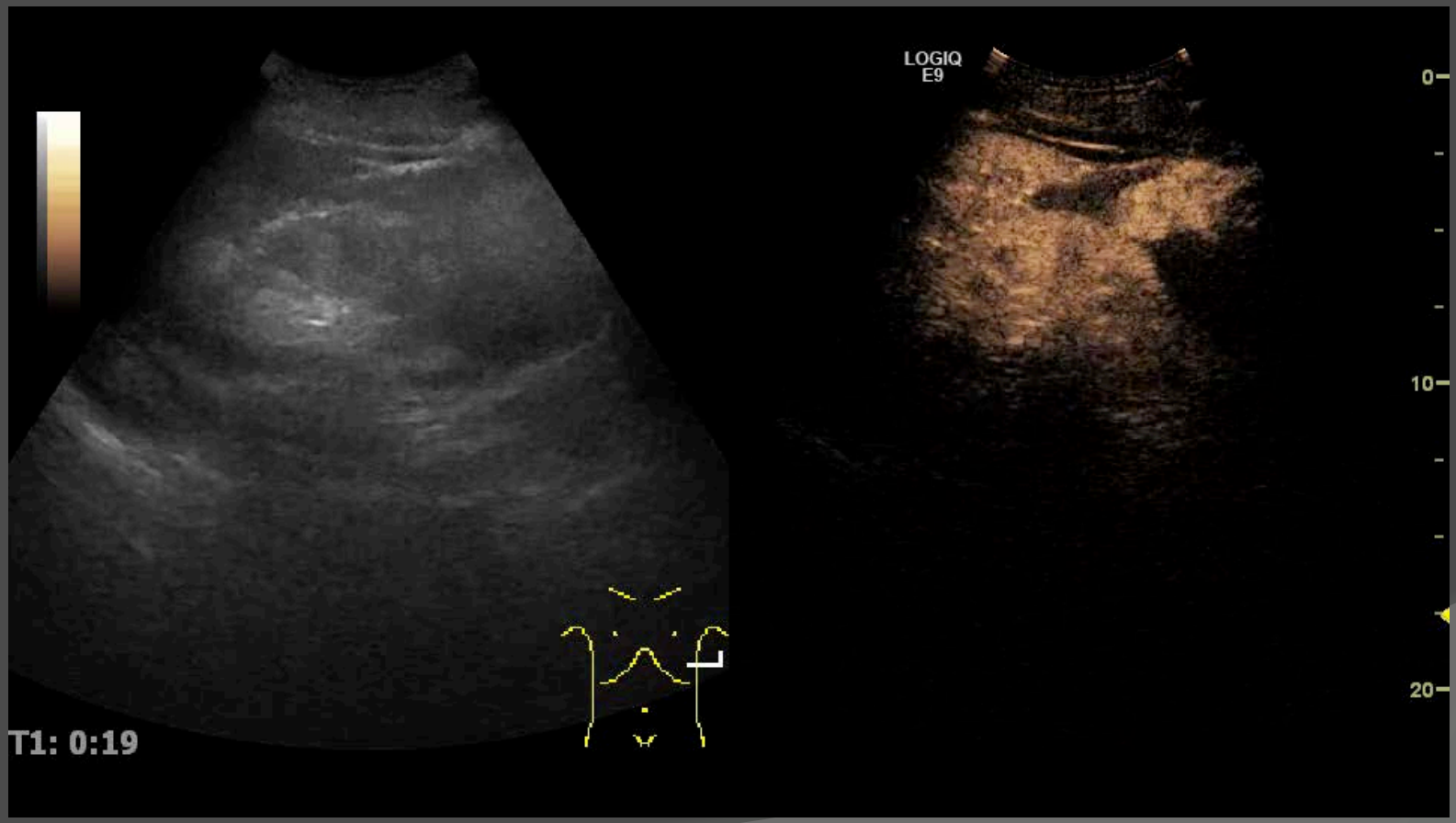

Rim

Realce normal: homogéneo

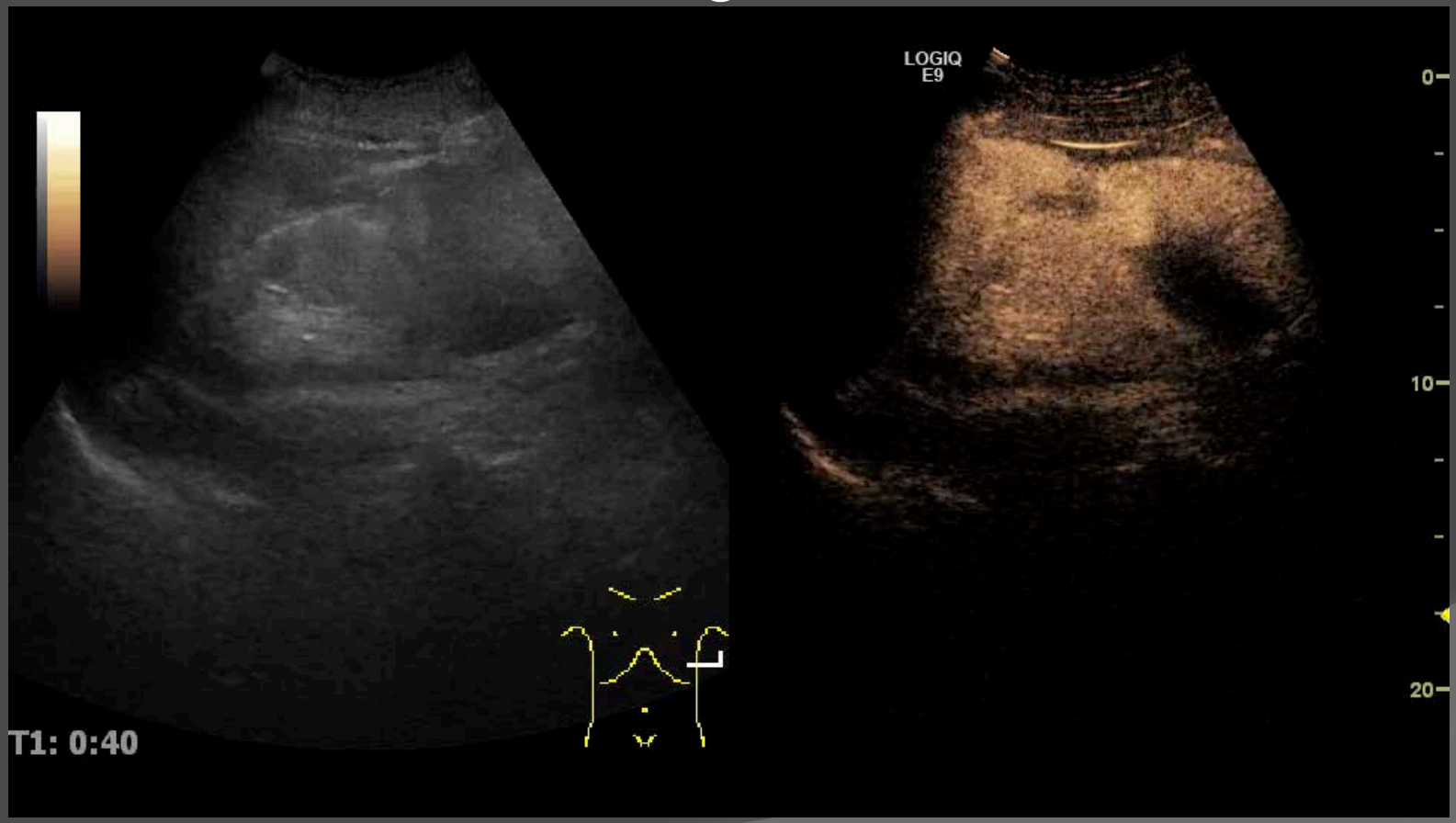

Rim

CEUS

- Lesões quísticas complexas
- Lesões sólidas
- Tumor vs pseudotumor
- Enfarte
- Traumatismo
- Termoablação

➢ Enxerto renal

Rim

Quistos complexos

- Alta concordância com TC (até superior)
- Classificação de Bosniak adaptada
- Pode causar upgrade das lesões (FP?)

- Particular relevância quistos IIf → seguimento

Rim

Classificação Bosniak por CEUS

Table 1. Bosniak classification of renal cysts using CEUS

Category	Probability of malignancy (%)	Features
I	0	No echoes within the mass, and sharply marginated smooth walls No septa, calcifications or solid components No enhancement after intravenous contrast agent injection
II	0	It may contain few hairline-thin septa, fine calcifications in a short segment of the wall or slightly thickened calcification. It may show minimal enhancement "just perceived" of the septa without soft-tissue nodular enhancement
IIf	5	It may contain multiple hairline-thin septa, smooth minimal thickening of the wall or septa and thick or nodular calcifications. It may show minimal enhancement "just perceived" of the septa, but without soft-tissue nodular enhancement
III	50–70	It may contain thickened irregular or smooth wall or septa with measurable enhancement. No solid enhancing lesions are present
IV	95–100	It may contain soft-tissue enhancing mass independent of the wall or septa

Nicolau C, et al. Abdom Imaging. 2011;36(6):742-52.

Rim

- Quisto complexo sem realce

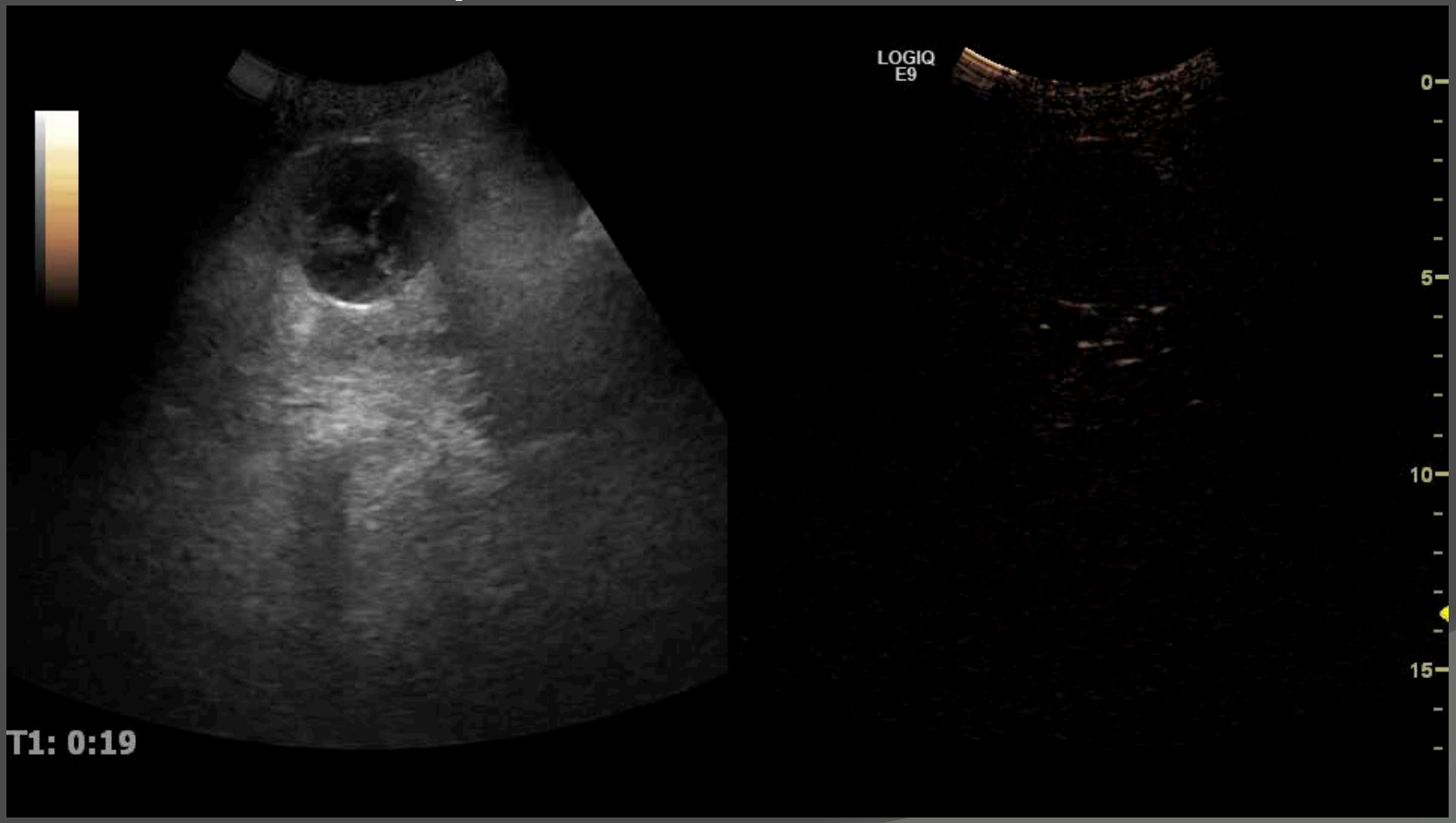

Rim

- Quisto complexo sem realce

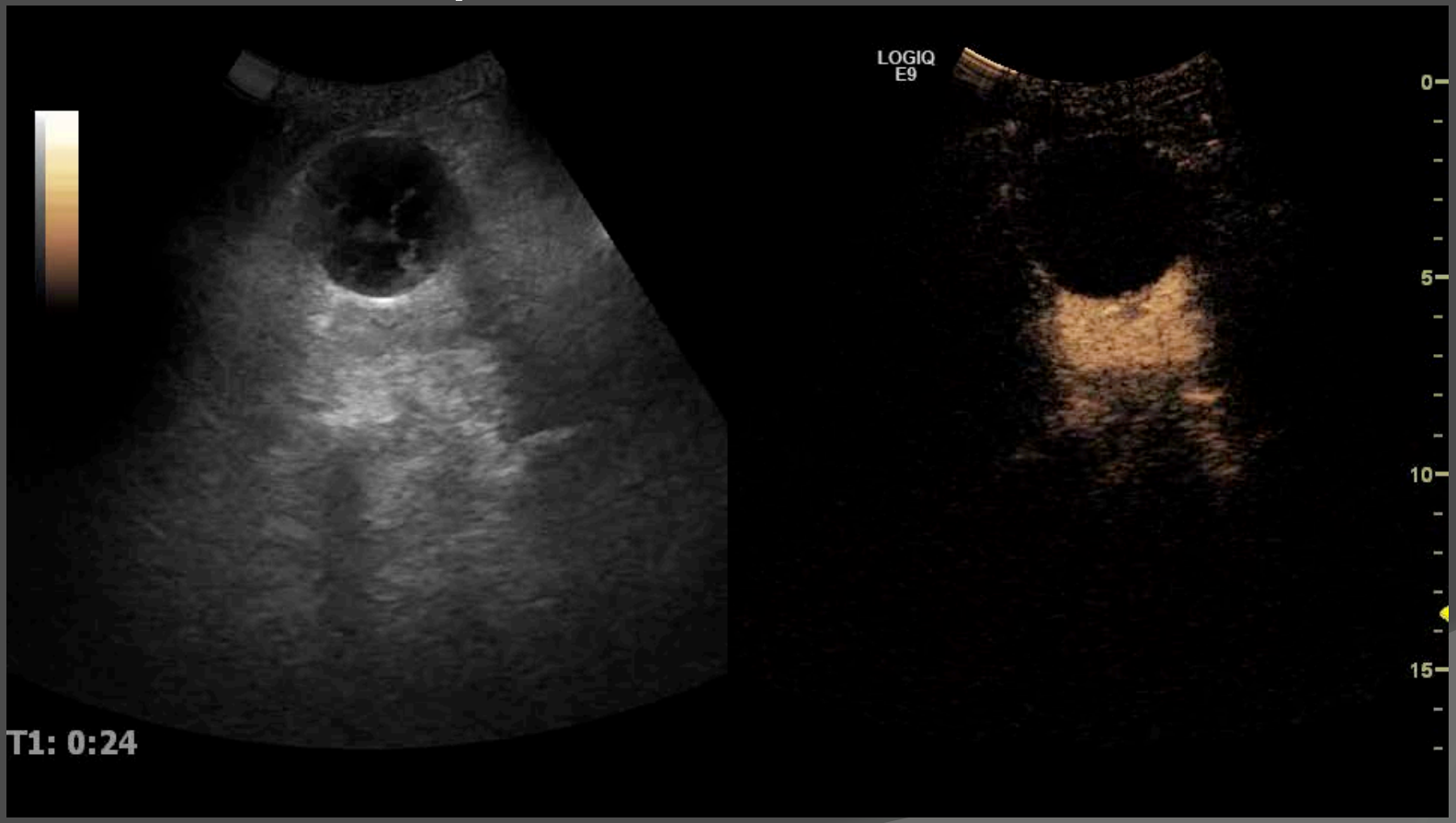

Rim

- Quisto complexo sem realce

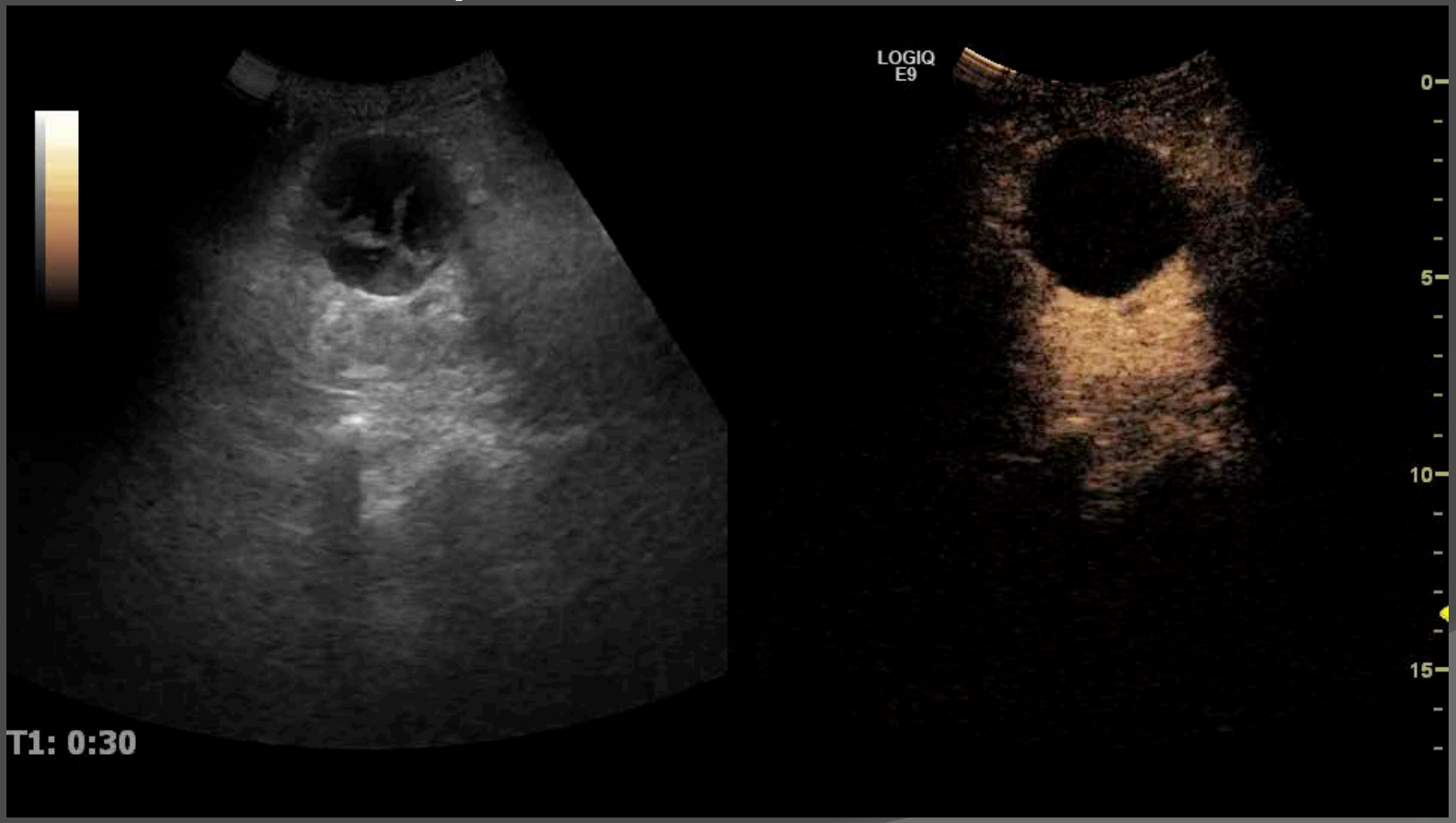

Rim

- Quisto complexo em US: com realce

Rim

- Quisto complexo em US: com realce

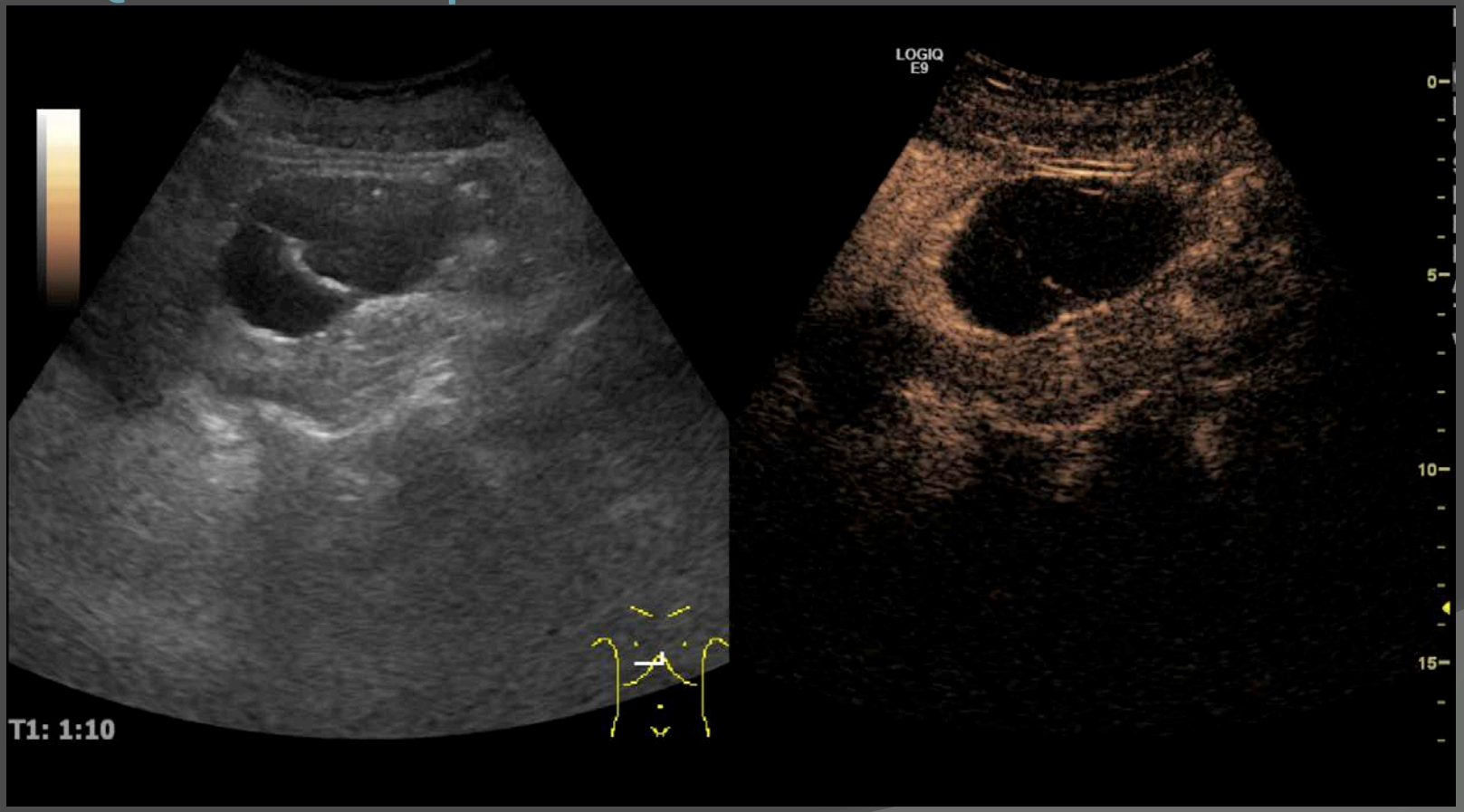

Rim

- Quisto complexo em US: com realce

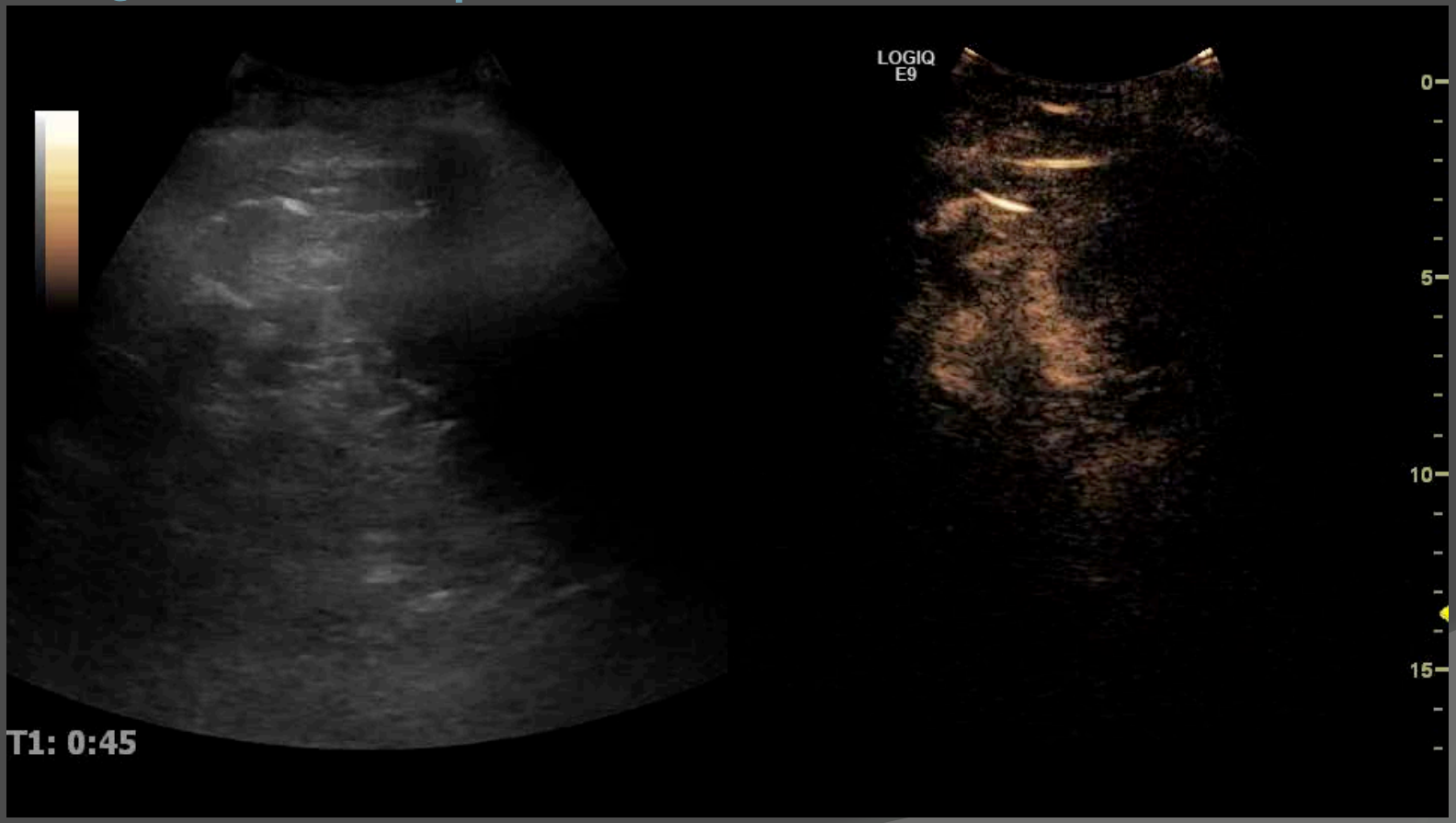

Rim

- Quisto complexo em US: com realce

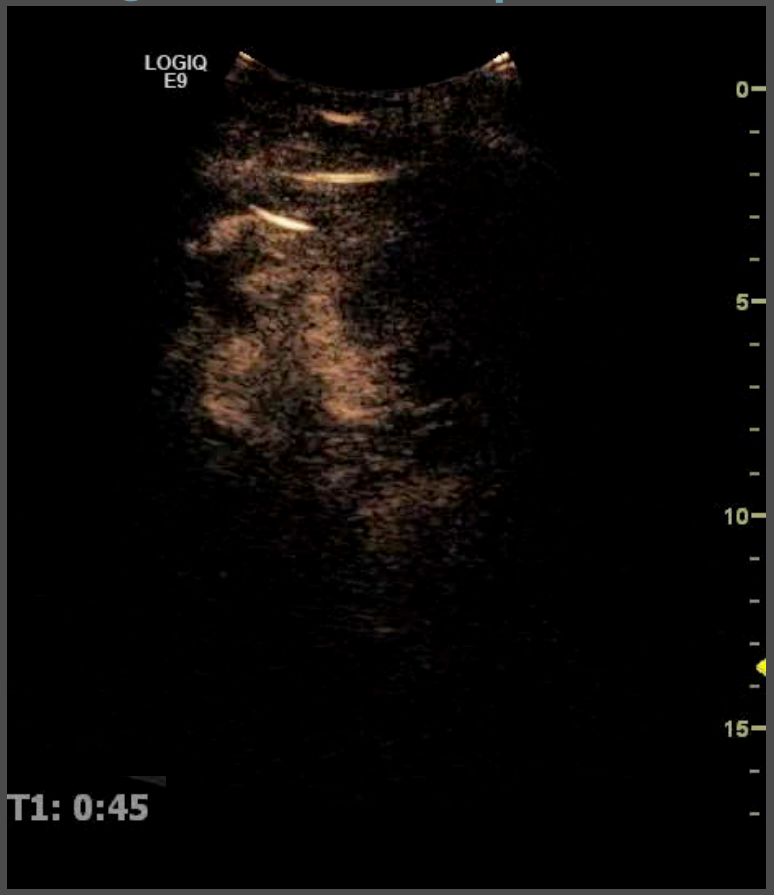

Rim

Lesões sólidas

- Sem padrões de realce diagnósticos em CEUS
- Não é possível distinguir benigno vs maligno
- Malignidade:
  - Realce iso ou hiperecogénico
  - Realce heterogéneo
  - Realce periférico halo
  - Lavagem

Rim

Lesões sólidas

- Difícil aplicação clínica

- Importante em lesões renais hemorrágicas

  ➔ Diferencia melhor: - Lesão tumoral

  - Quisto hemorrágico

Rim

- Lesão sólida

Rim

- Lesão sólida

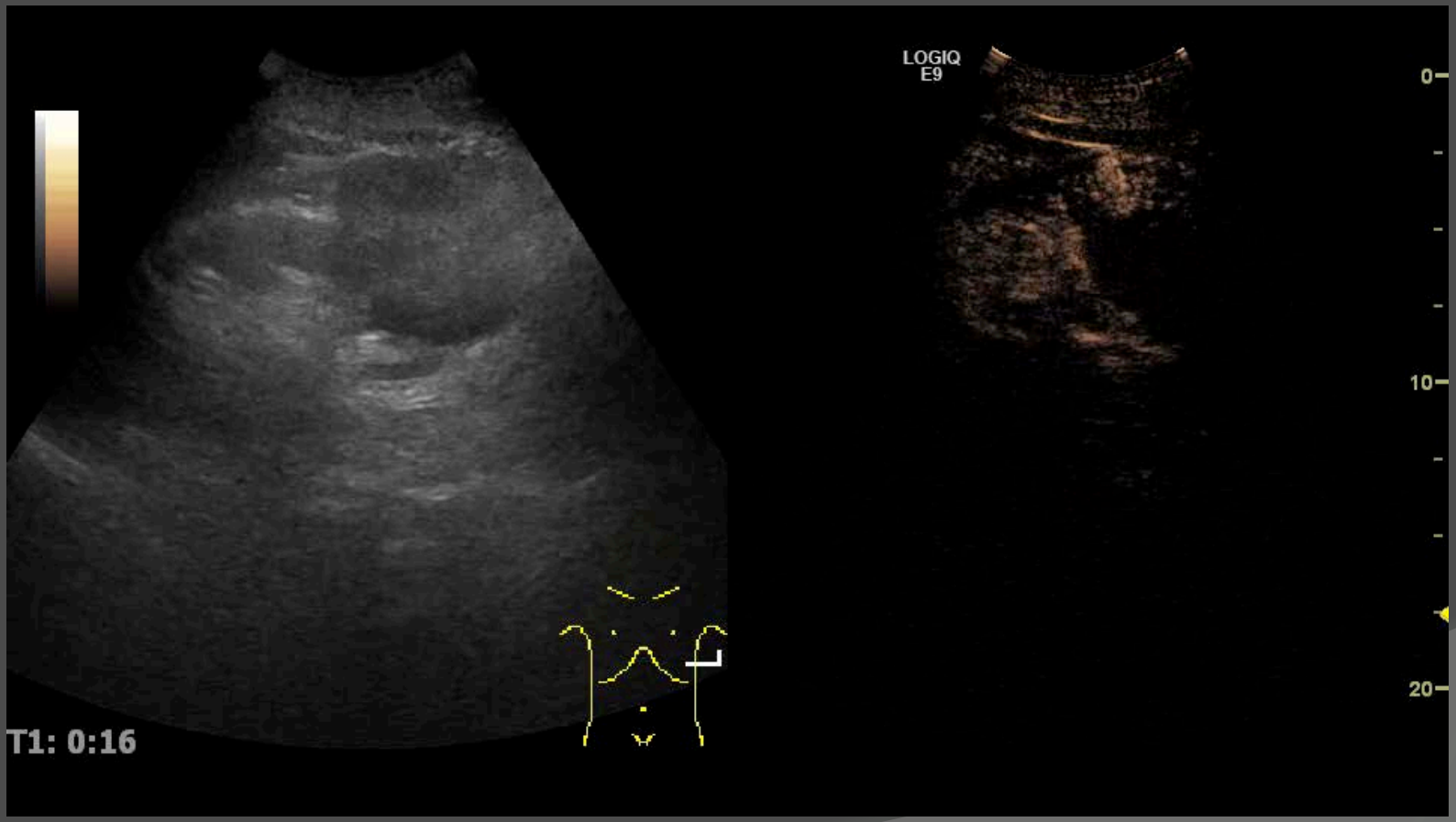

Rim

- Lesão sólida

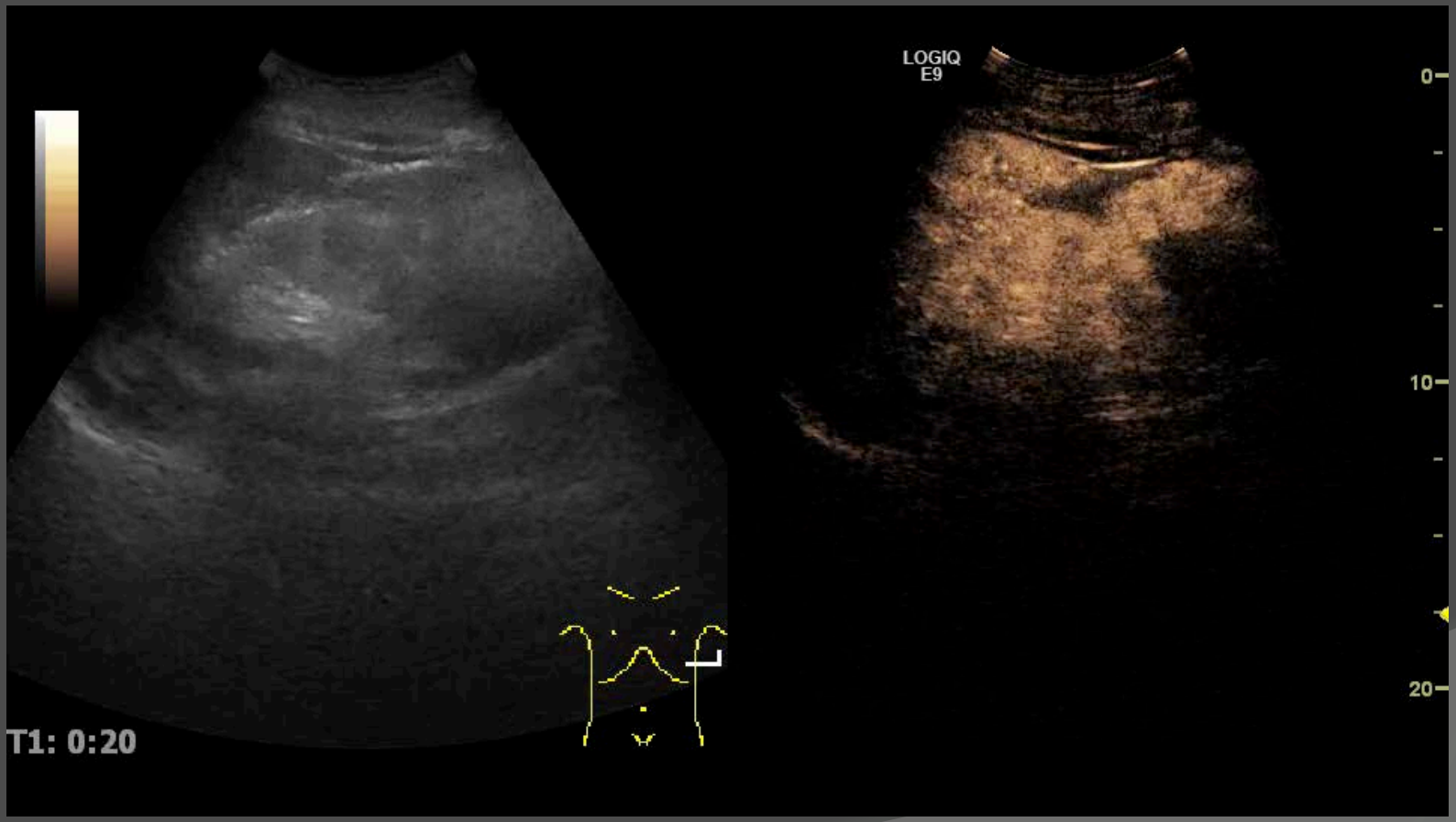

Rim

- Lesão sólida

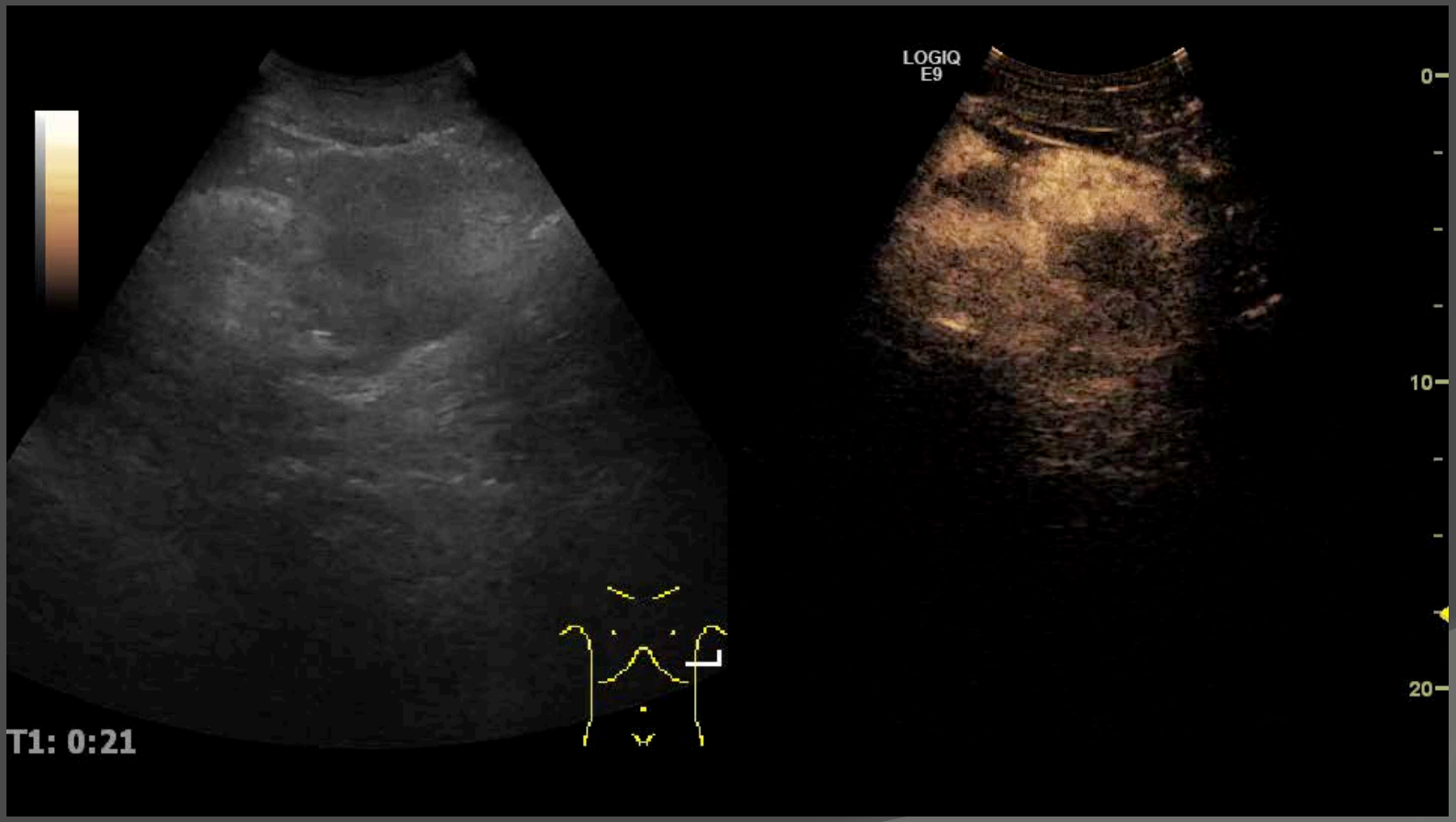

Rim

- Lesão sólida

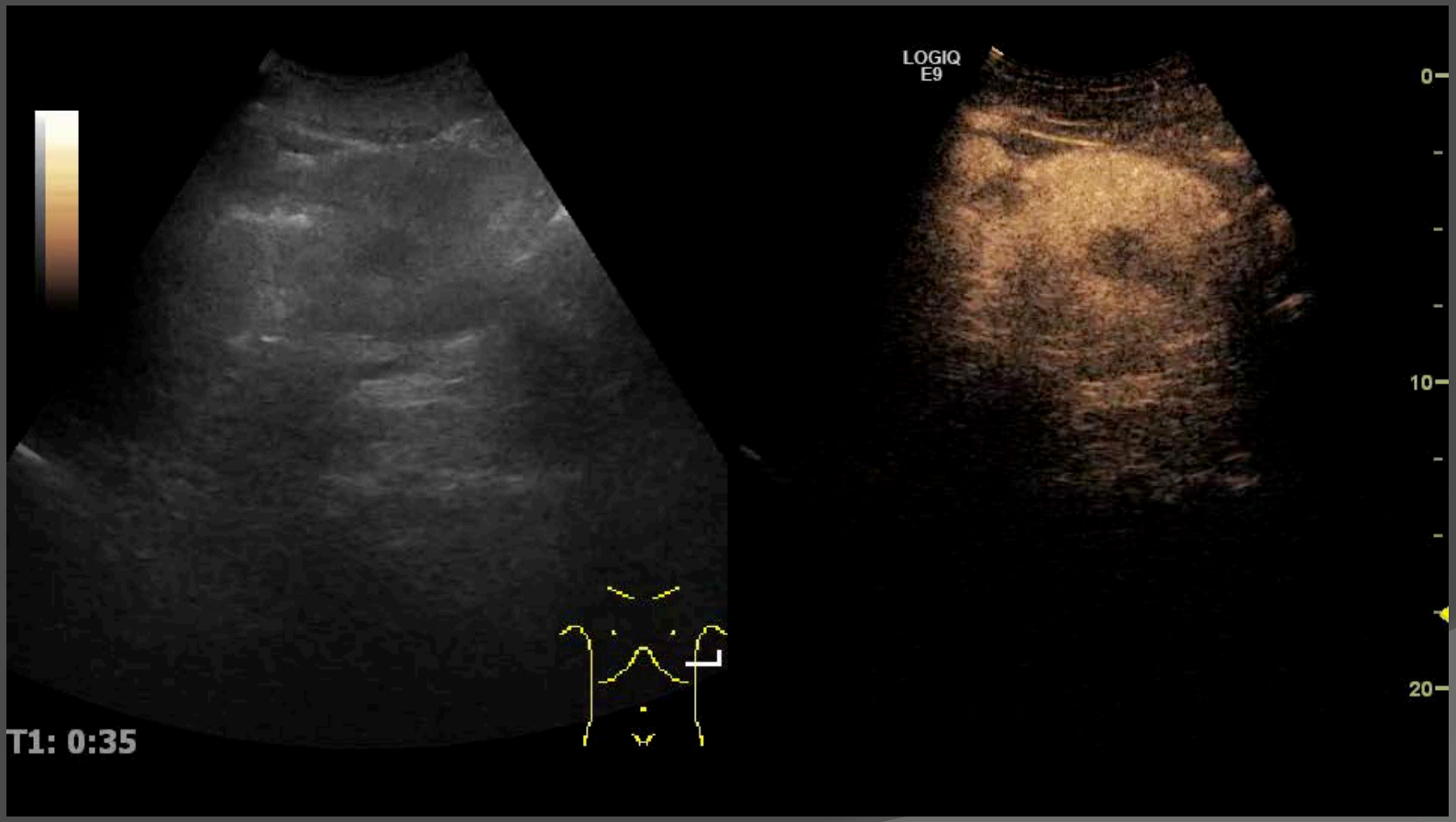

Rim

- Lesão sólida

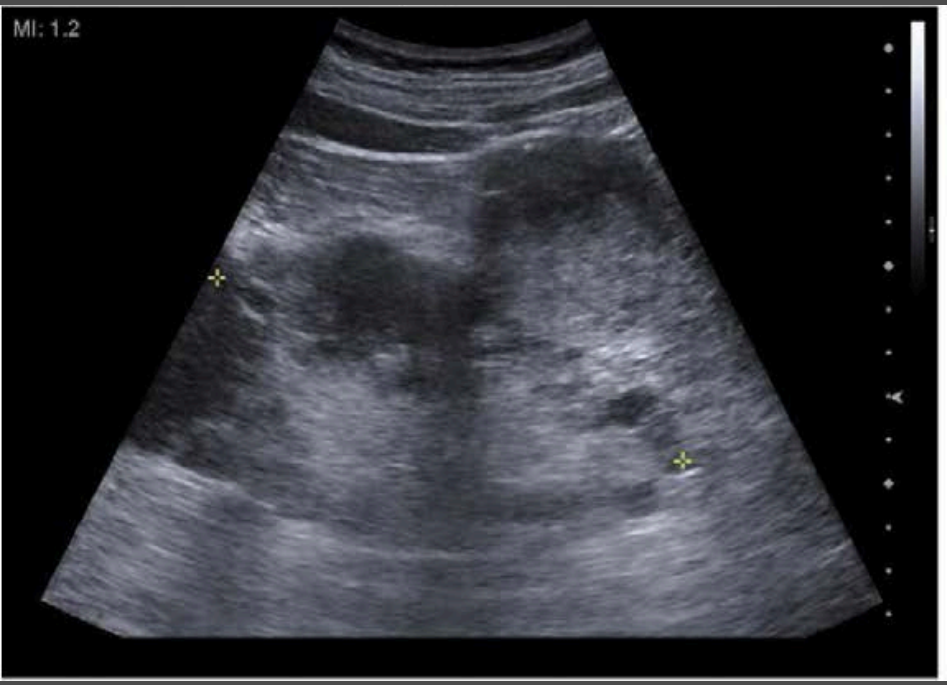

McArthur C, et al. Clin Radiol. 2012;67(9):909-22.

Rim

- Lesão sólida

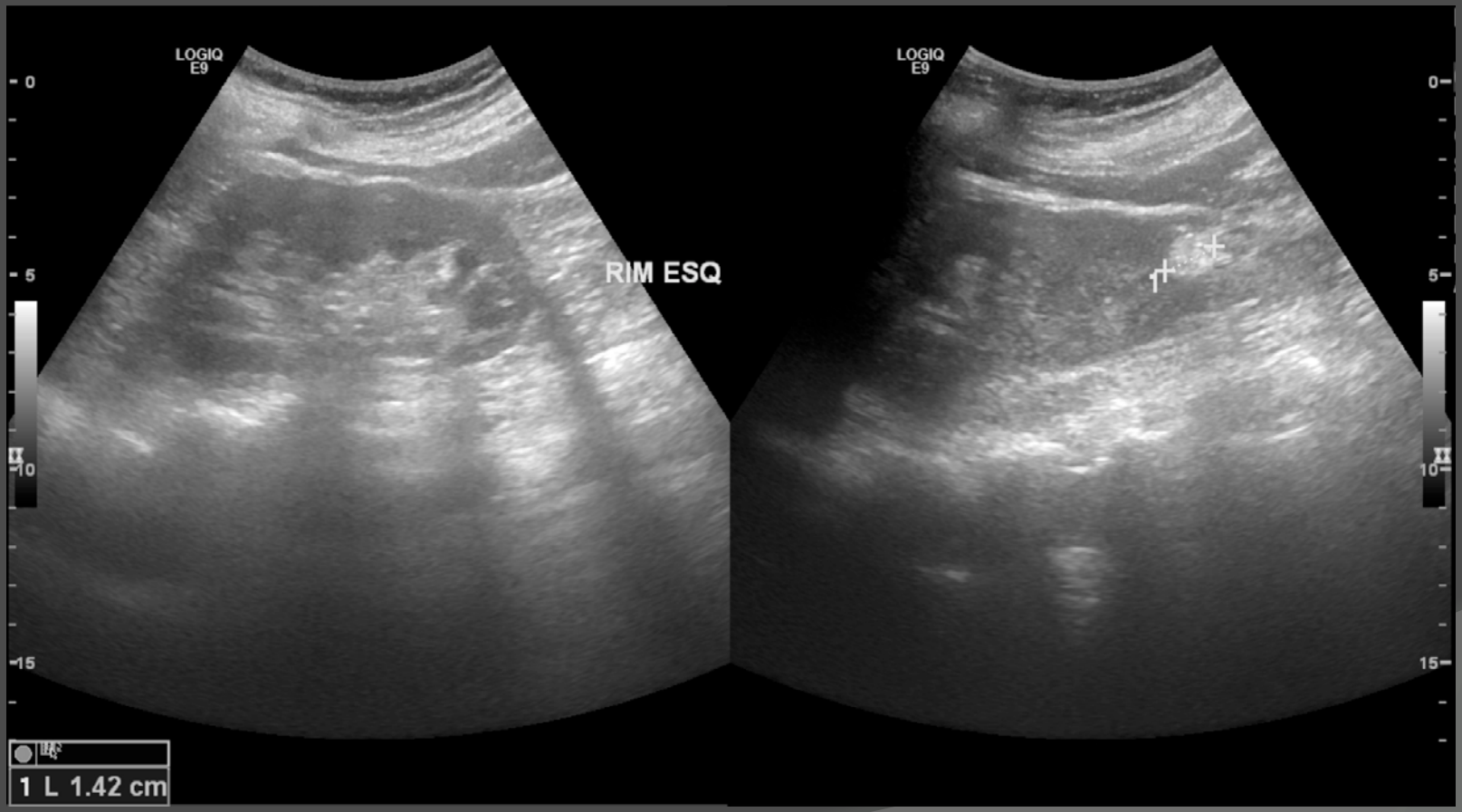

Rim

- Lesão sólida

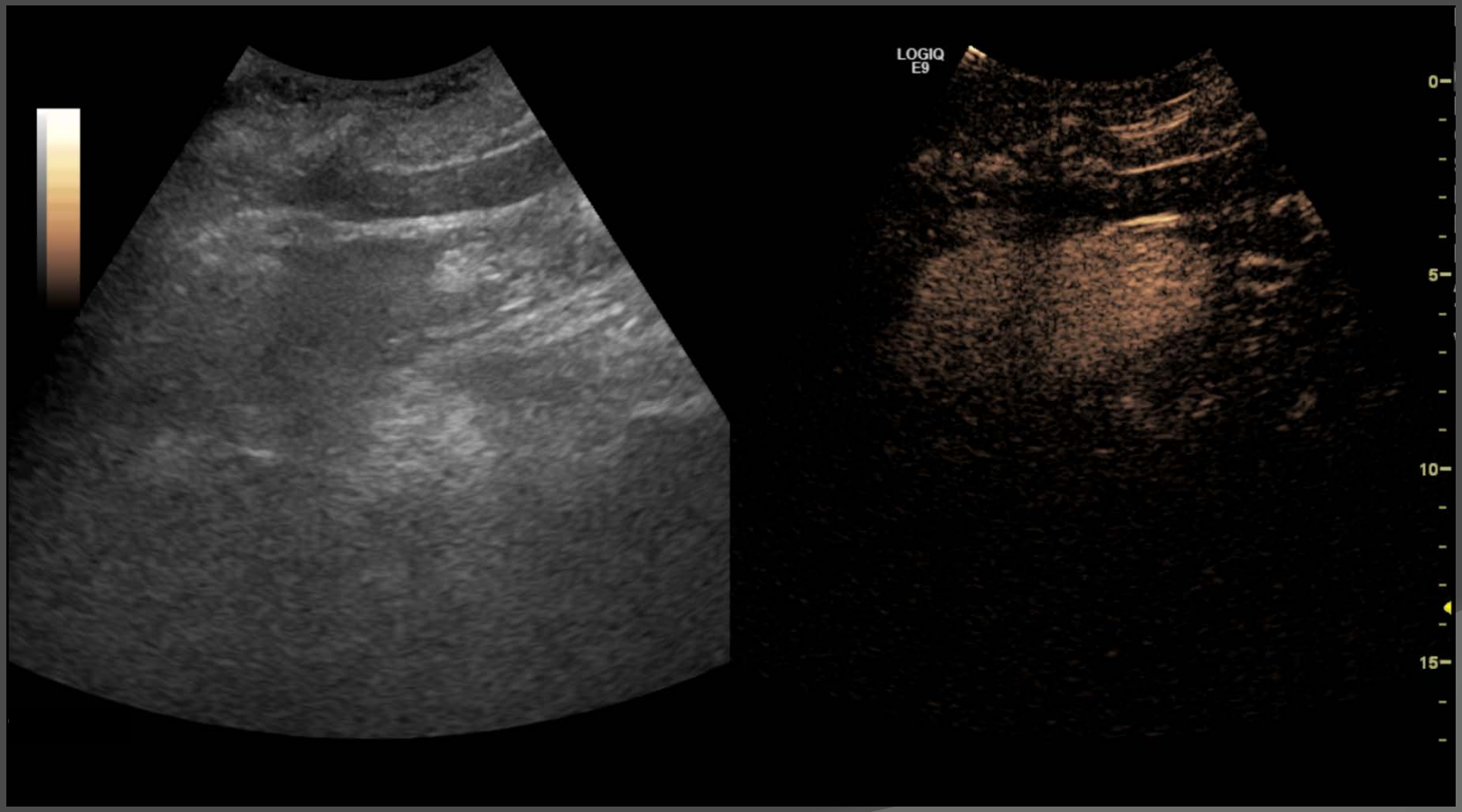

Rim

- Lesão sólida

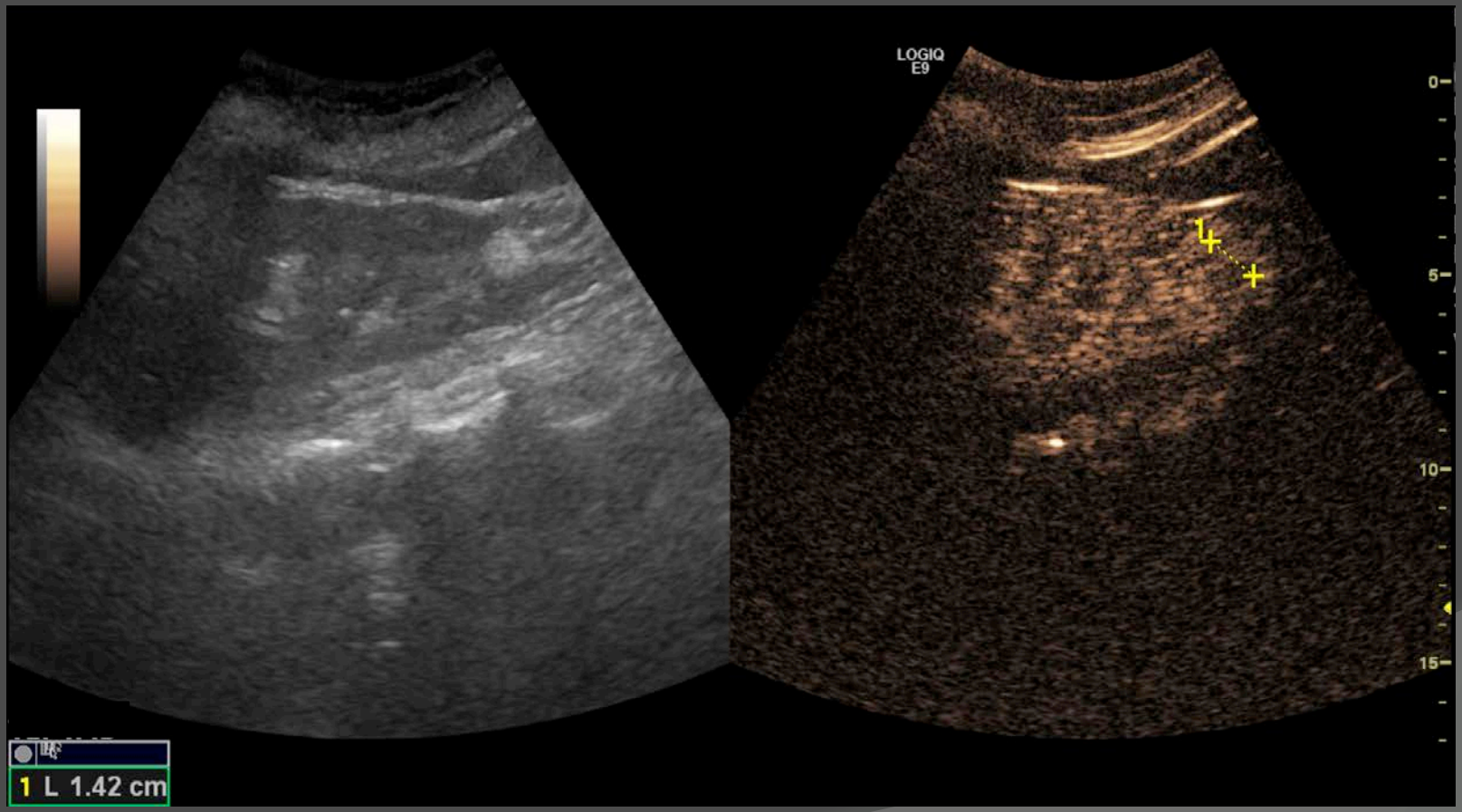

Rim

- Lesão sólida

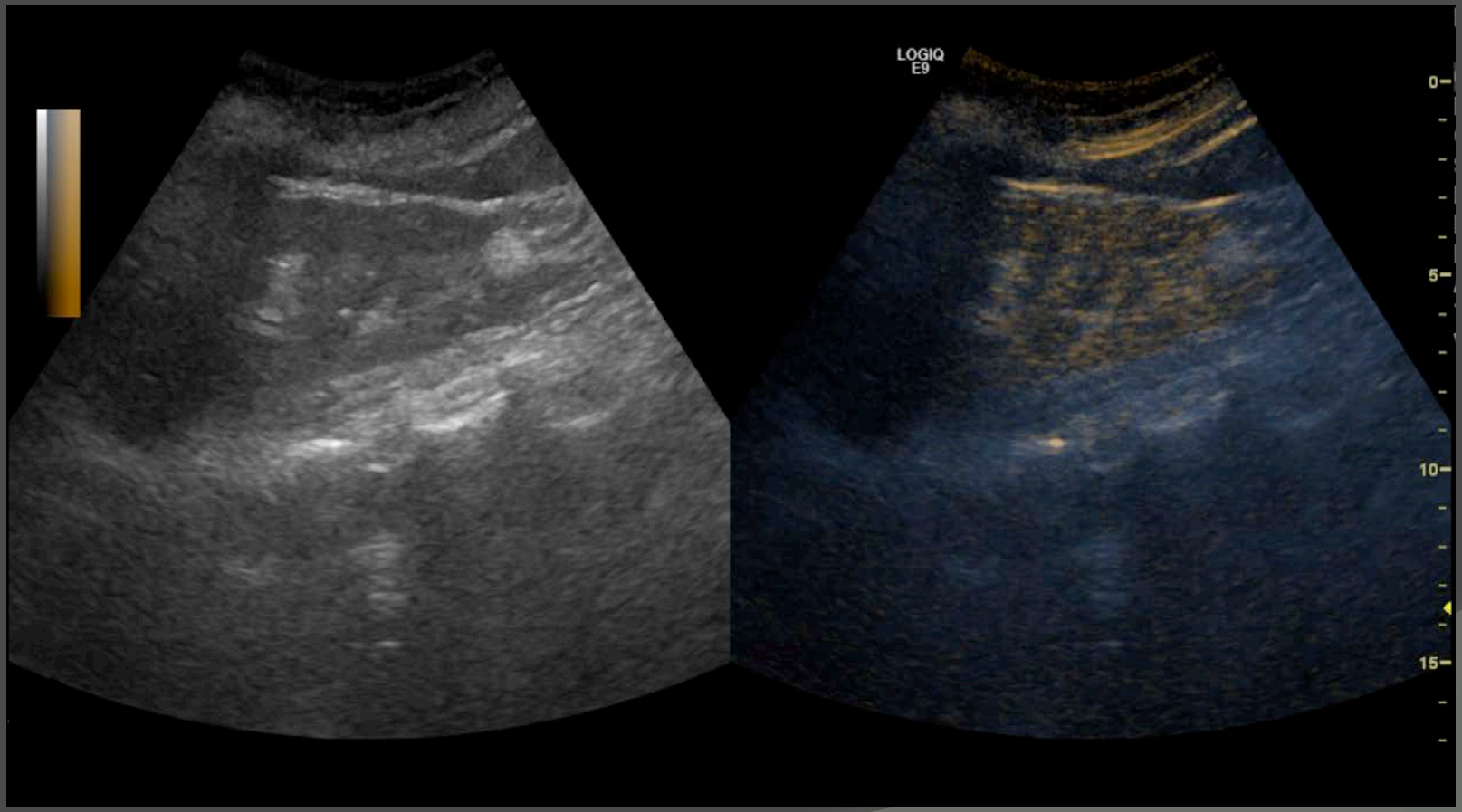

Rim

- Lesão sólida ➔ Angiomiolipoma

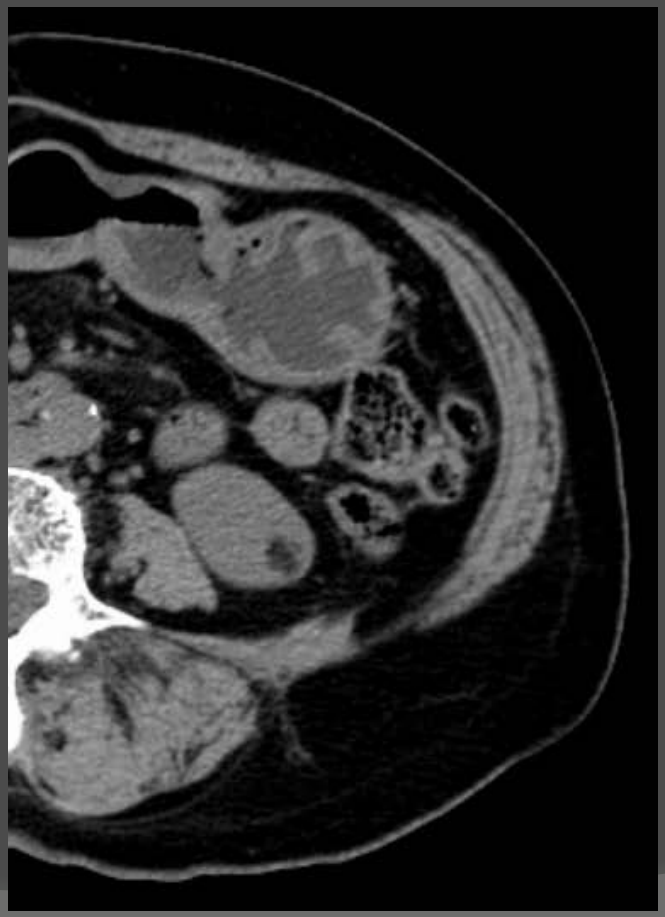

Rim

- Tumor vs Pseudotumor

- Pseudotumor mesmo realce que o restante rim em todas as fases

McArthur C, et al. Clin Radiol. 2012;67(9):909-22.

Rim

- Enxerto renal
- Situação ideal para estudo por CEUS
  - Superficial
  - Posição fixa
- Superior à US e Doppler
- Dispensar o recurso a biópsia
- Perfusão directamente relacionada com função

Rim

- Enxerto renal

CEUS promissora:

- Disfunção precoce do enxerto
- Monitorização da função
- Condução da terapia imunossupressora
- Mesmas aplicações rim nativo:
  - Quistos complexos
  - Lesões tumorais
  - Oclusão vascular

Rim

- Enxerto renal: Áreas de enfarte

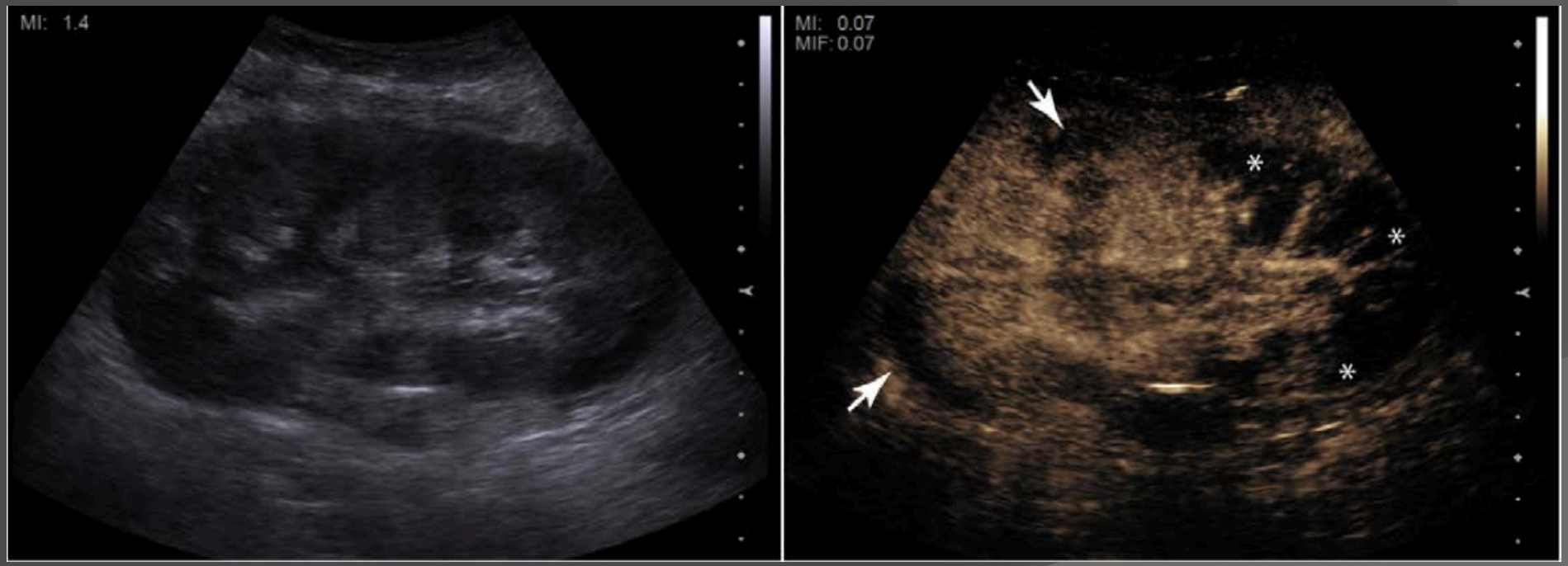

McArthur C, et al. Clin Radiol. 2012;67(9):909-22.

Rim

- Enxerto renal: Quisto complexo

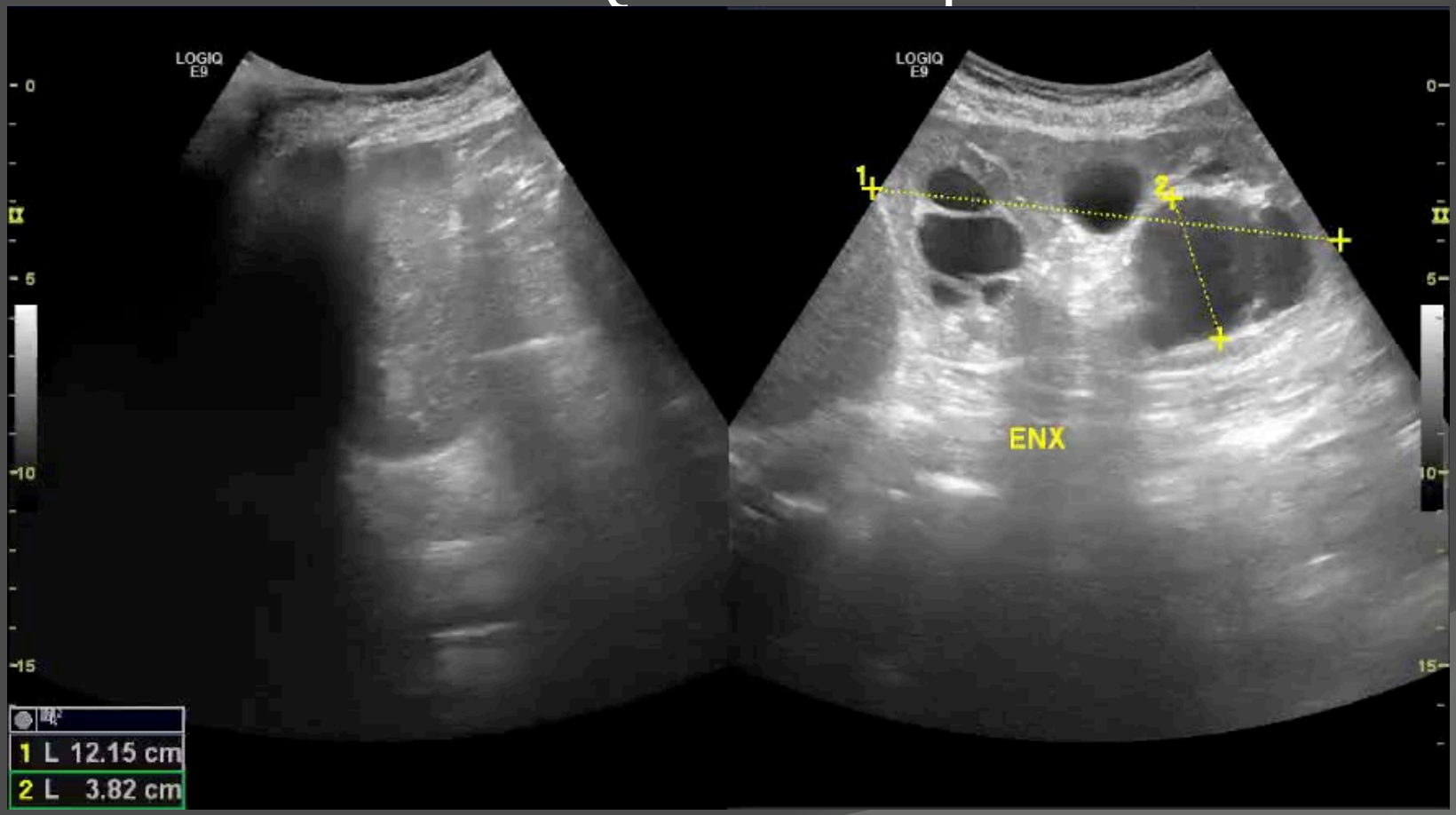

Rim

- Enxerto renal: Quisto complexo

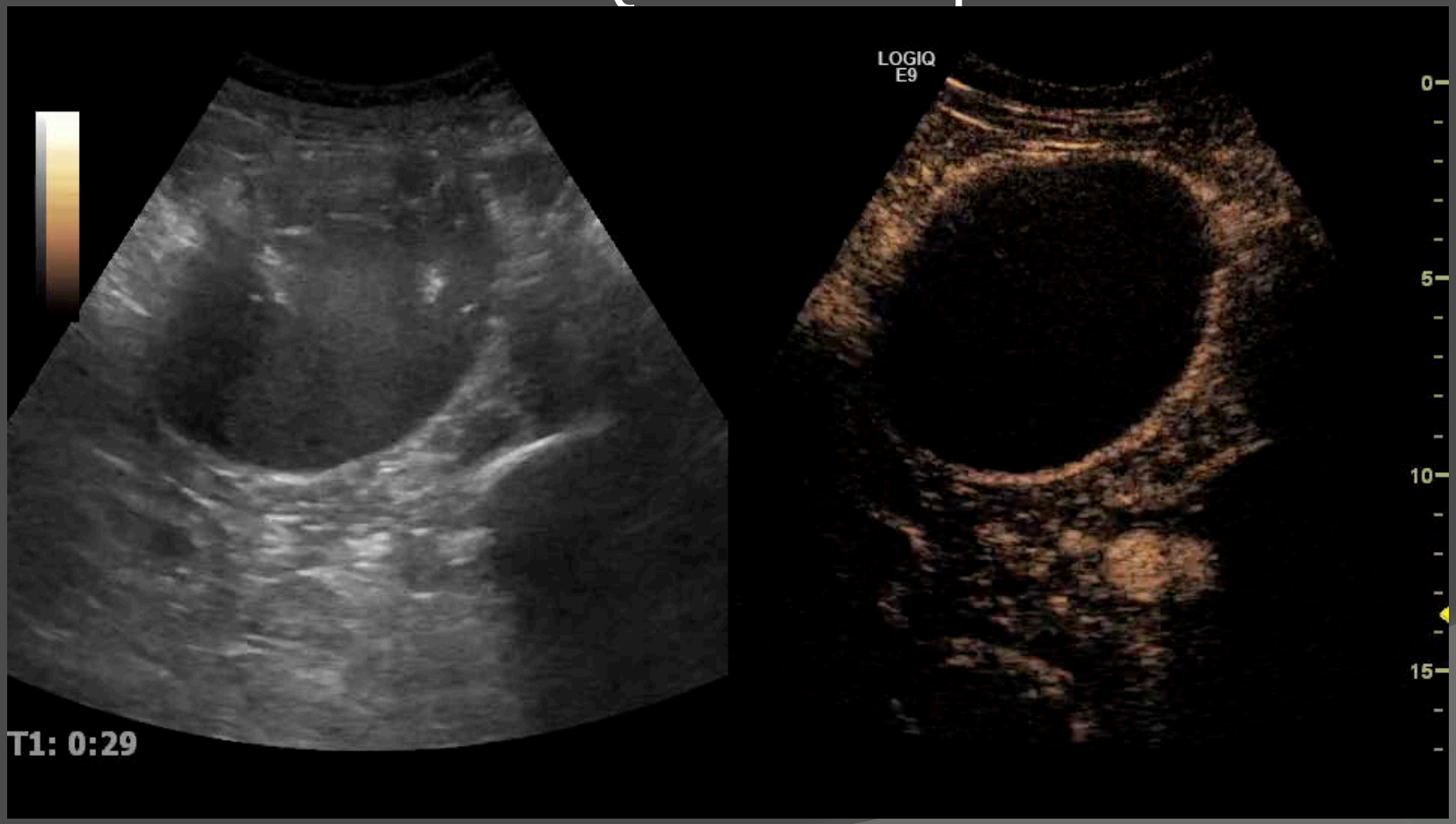

Aplicações Extra-hepáticas

Próstata

Próstata

CE-TRUS

Adenocarcinoma:

- Detecção
- Orientação de biópsias
- Seguimento activo

Próstata

Adenocarcinoma

- Limitações da TRUS e da biópsia sistemática guiada por TRUS
- Neovascularização alvo para biópsias guiadas por CE-TRUS

Próstata

Adenocarcinoma

- CE-TRUS:

- Pode melhorar detecção

Mas:

- Diferentes padrões de realce
- Aplicada sobretudo na zona periférica

Próstata

Adenocarcinoma

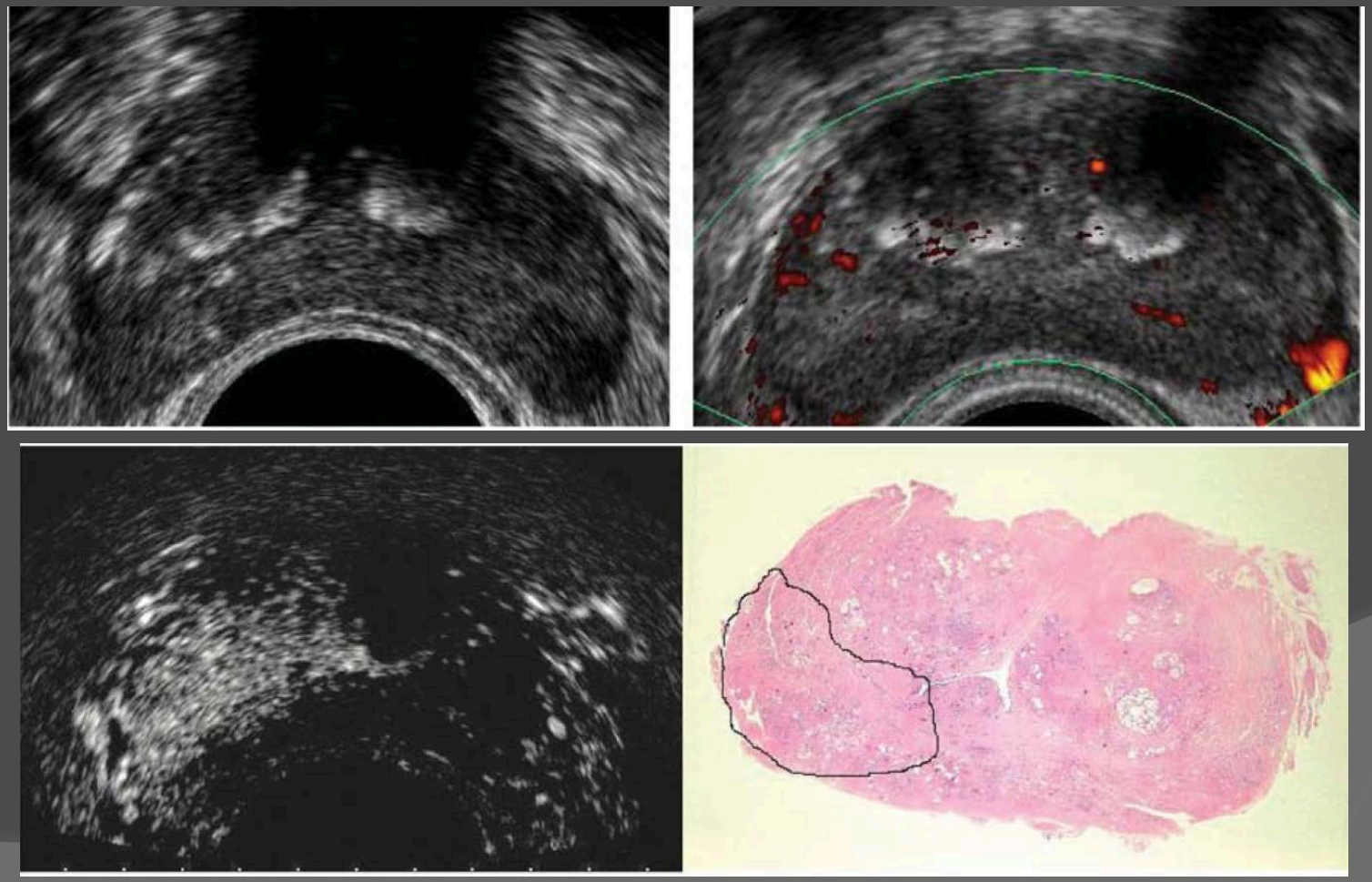

Strazdina A, et al. Anticancer Res. 2011 ;31:1421-6

Aplicações Extra-hepáticas

Gastrointestinal

Tracto Gastrointestinal

CEUS

- Sonda de frequência maior (7,5mHz)
- Dose de contraste maior
- Limitações:
  - Segmentar
  - Peristaltismo

Tracto Gastrointestinal

DII

- Actividade
- Monitorização terapêutica
- Estenose fibrosa vs inflamatória
- Abcesso (também na Diverticulite)
- “Fistulografia”

Tracto gastrointestinal

- DII

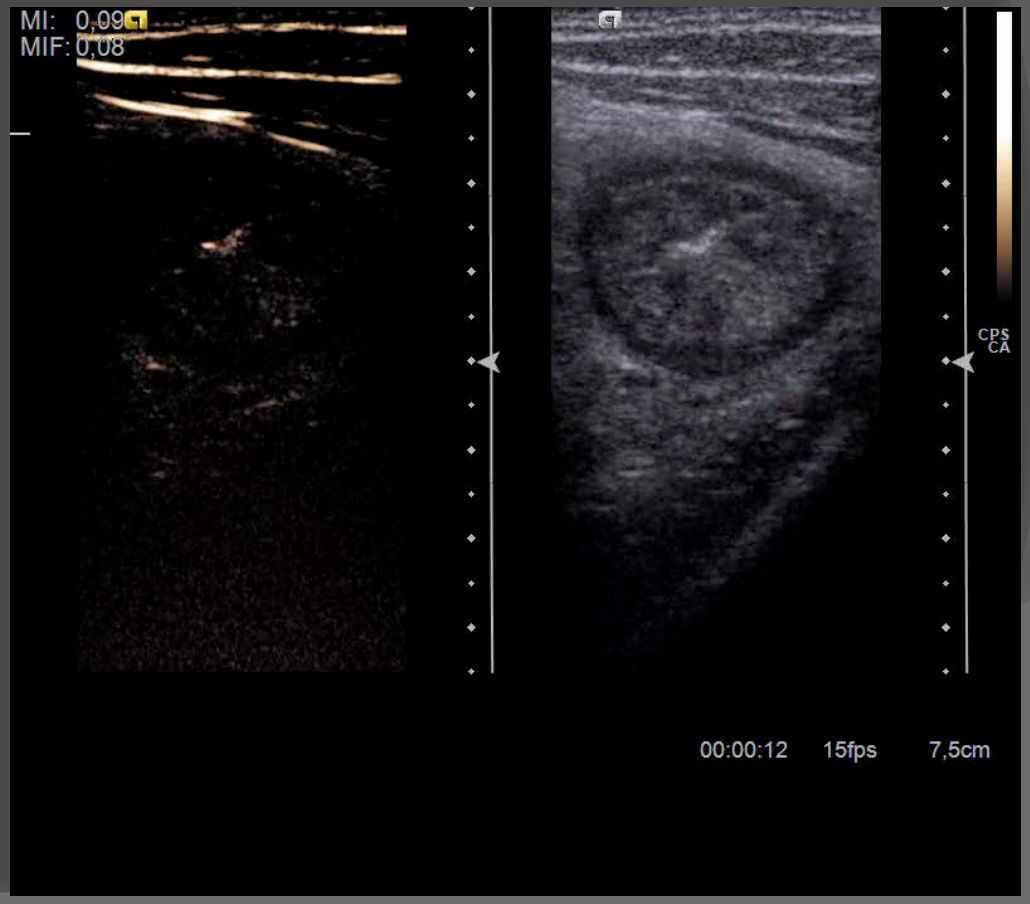

Tracto gastrointestinal

- DII

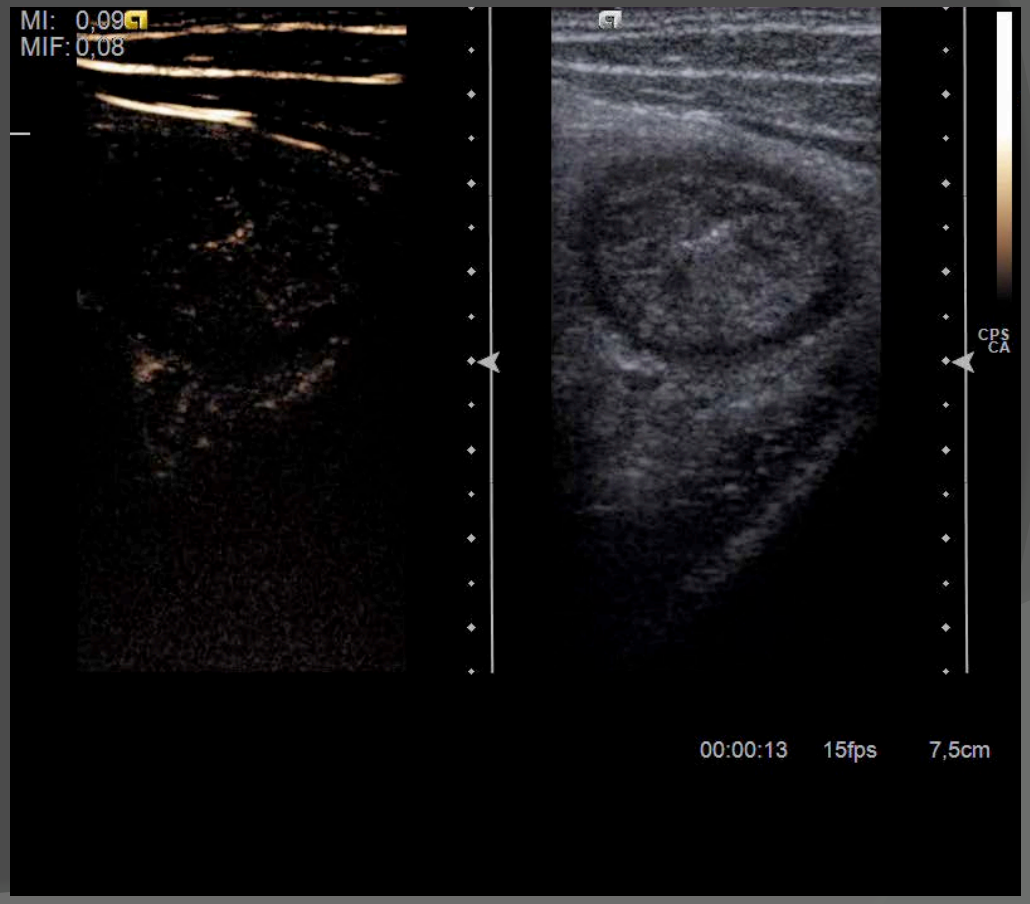

Tracto gastrointestinal

- DII

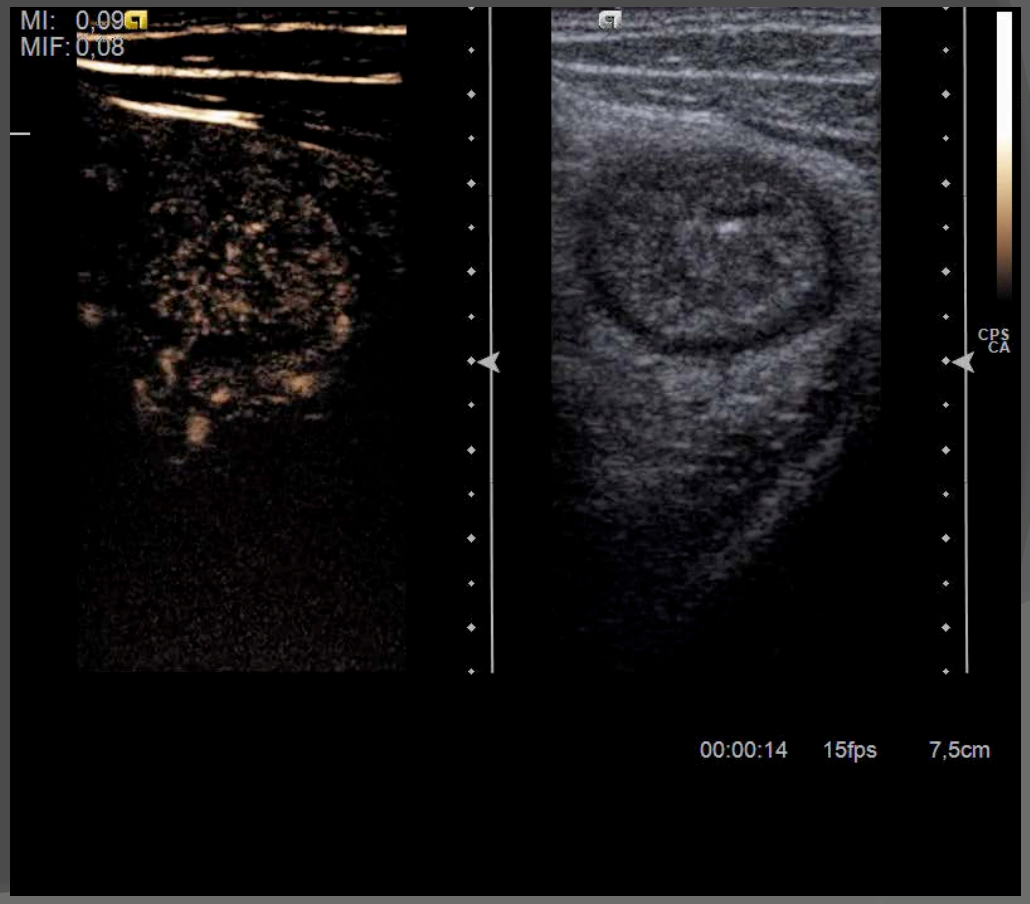

Tracto gastrointestinal

- DII

Tracto gastrointestinal

- DII

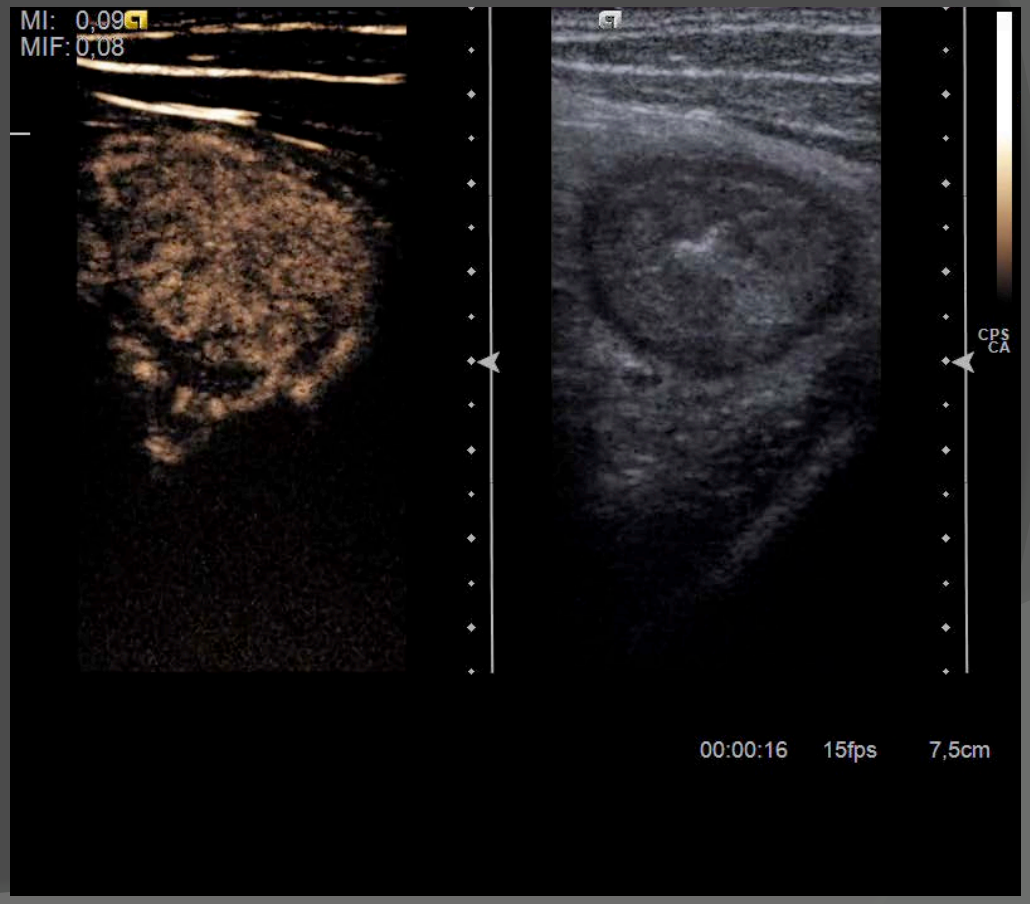

Tracto gastrointestinal

- DII

Aplicações Extra-hepáticas

Vascular

Vascular

CEUS

- Aorta
- Carótidas
- Vasos cerebrais
- Outros vasos

Vascular

Aorta

- Aneurisma abdominal
- Seguimento prótese (endofugas)
- Dissecções ➔ complicações

Vascular

- Aneurisma da aorta abdominal

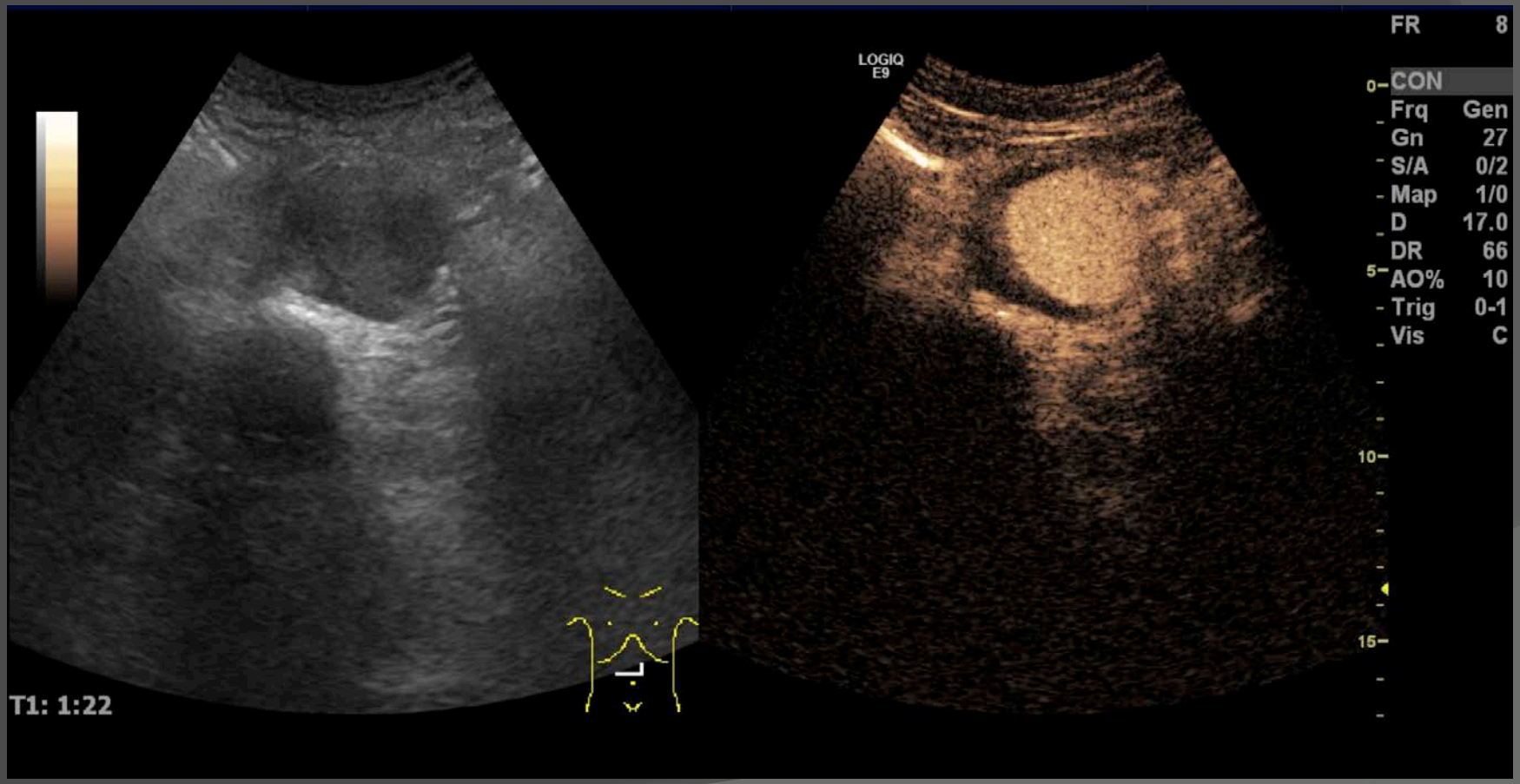

Vascular

- Aneurisma da aorta abdominal

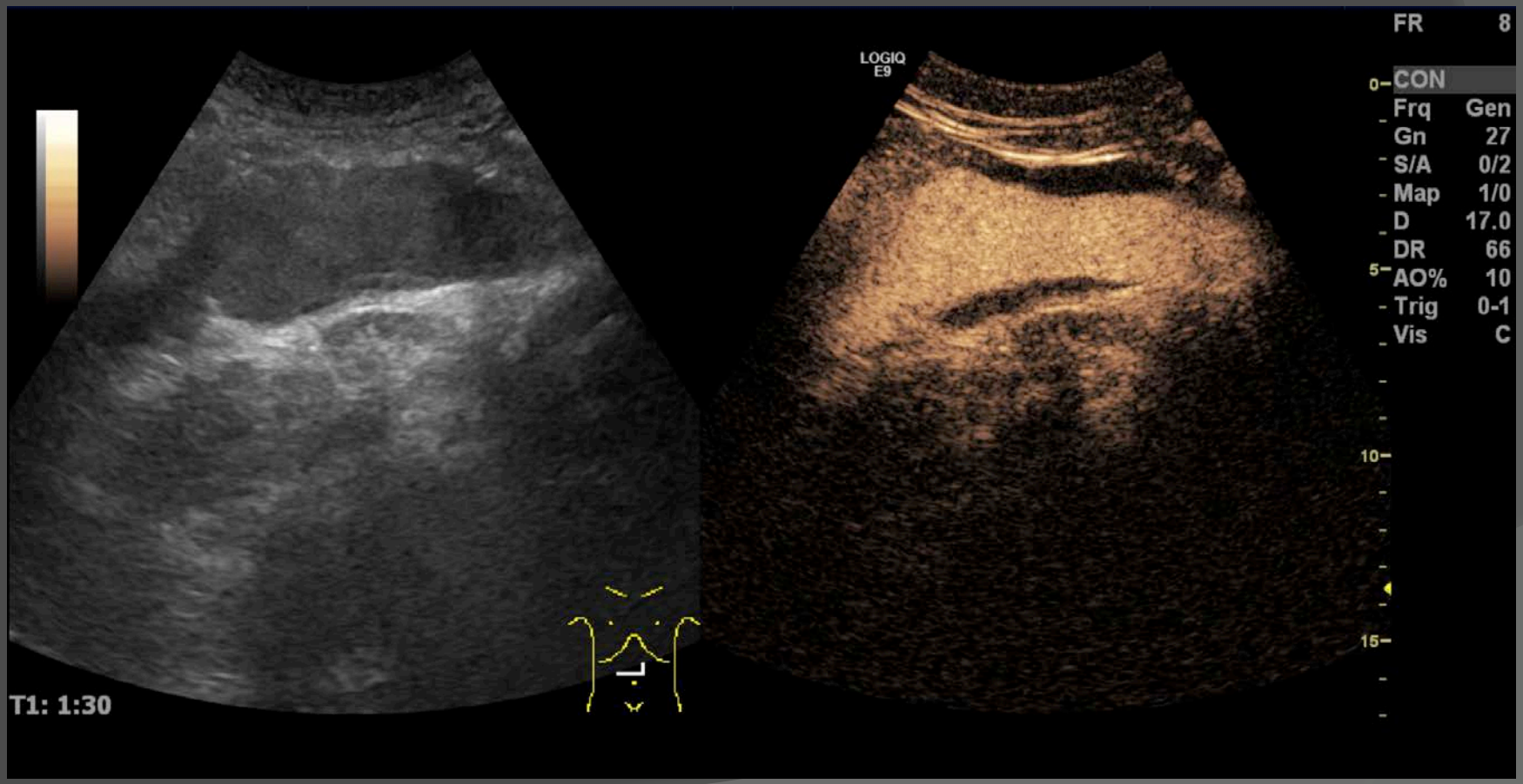

Vascular

- Aneurisma da aorta abdominal

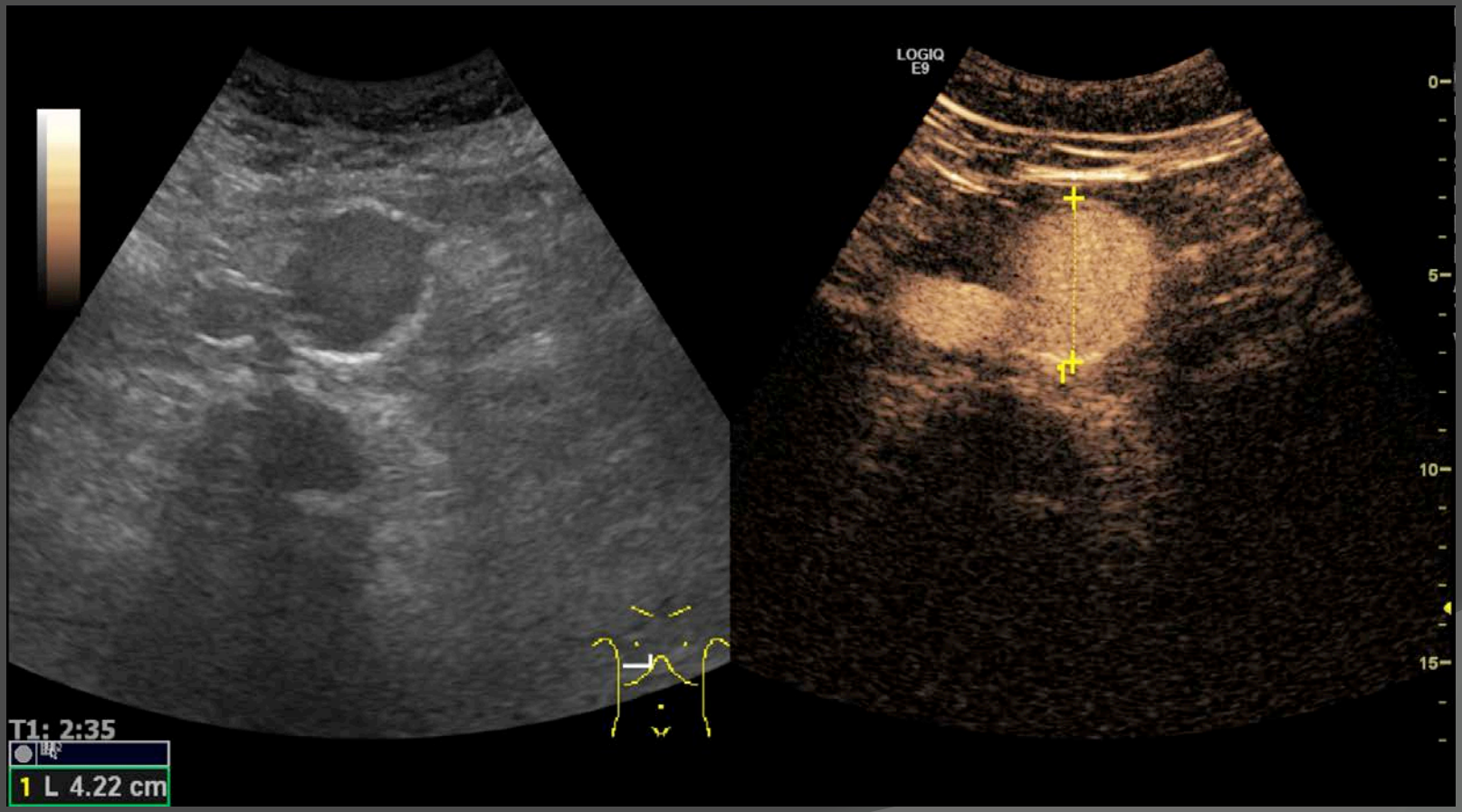

Vascular

- Aneurisma da aorta abdominal

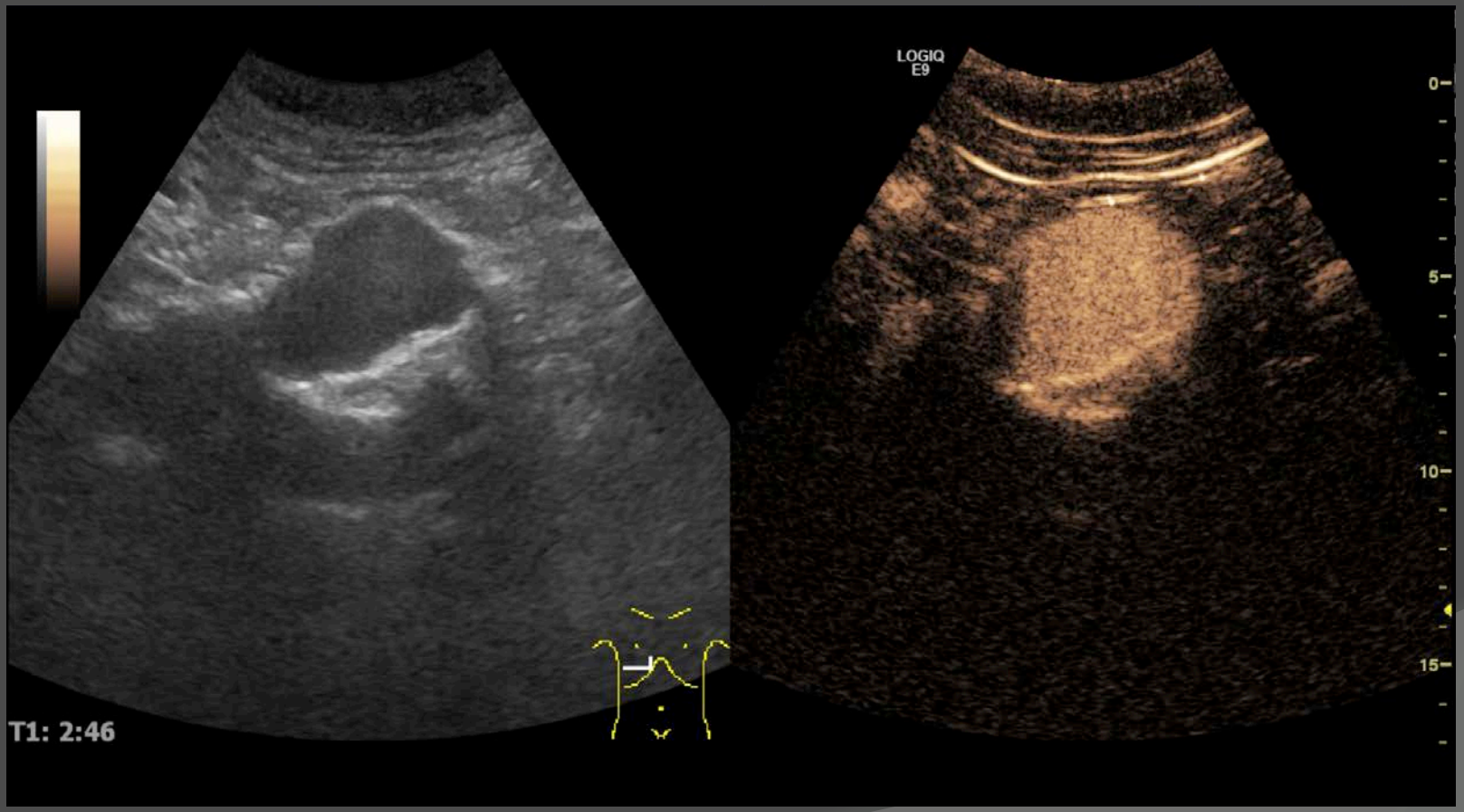

Vascular

Seguimento de próteses (endofugas):

- Técnica auxiliar, esclarecendo casos duvidosos
- Sensível na detecção endofugas (mas sobretudo tipo 2 ➔ mais benignas)

Vascular

Seguimento de próteses (endofugas):

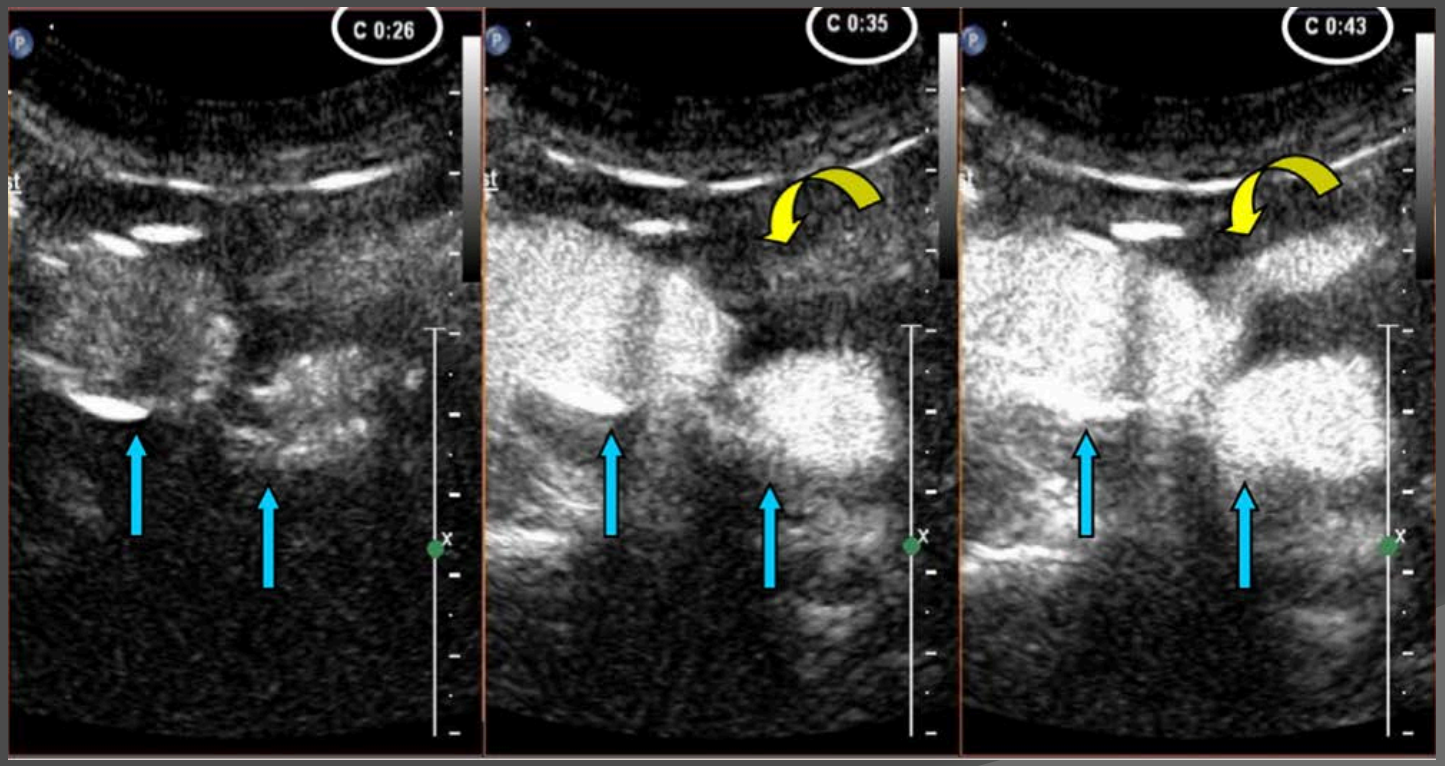

Millen A, et al. J Vasc Surg. 2013;58:18-23.

Vascular

Seguimento de próteses (endofugas):

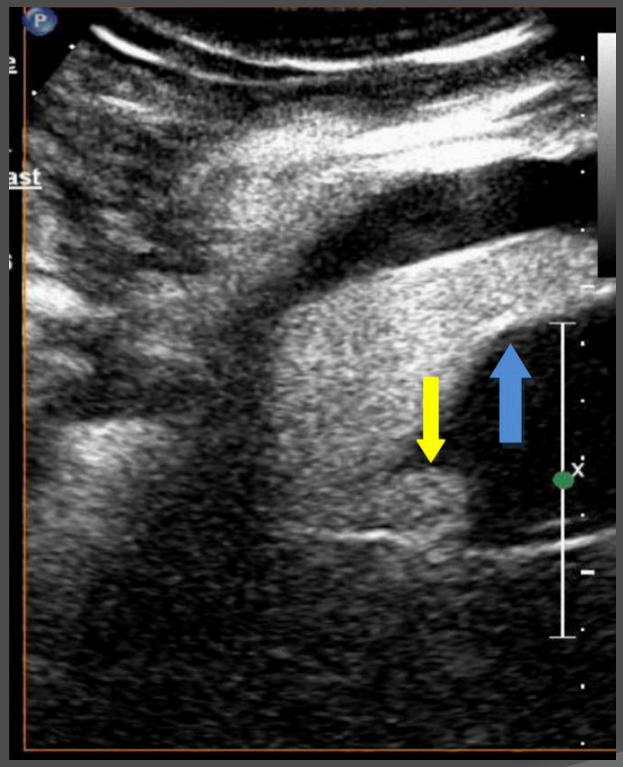

Millen A, et al. J Vasc Surg. 2013;58:18-23.

Vascular

Outras aplicações:

- Trombose da veia porta

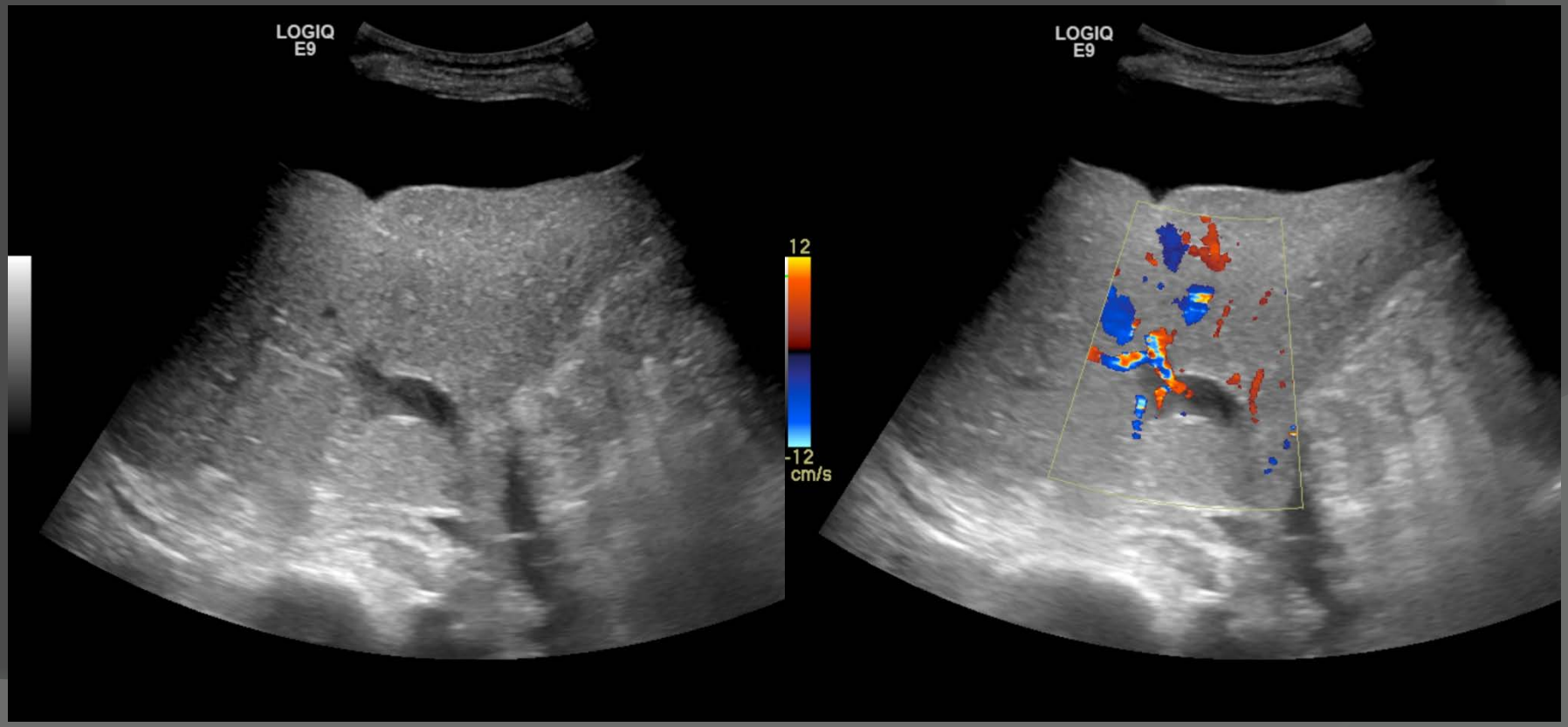

Vascular

Outras aplicações:

- Trombose da veia porta

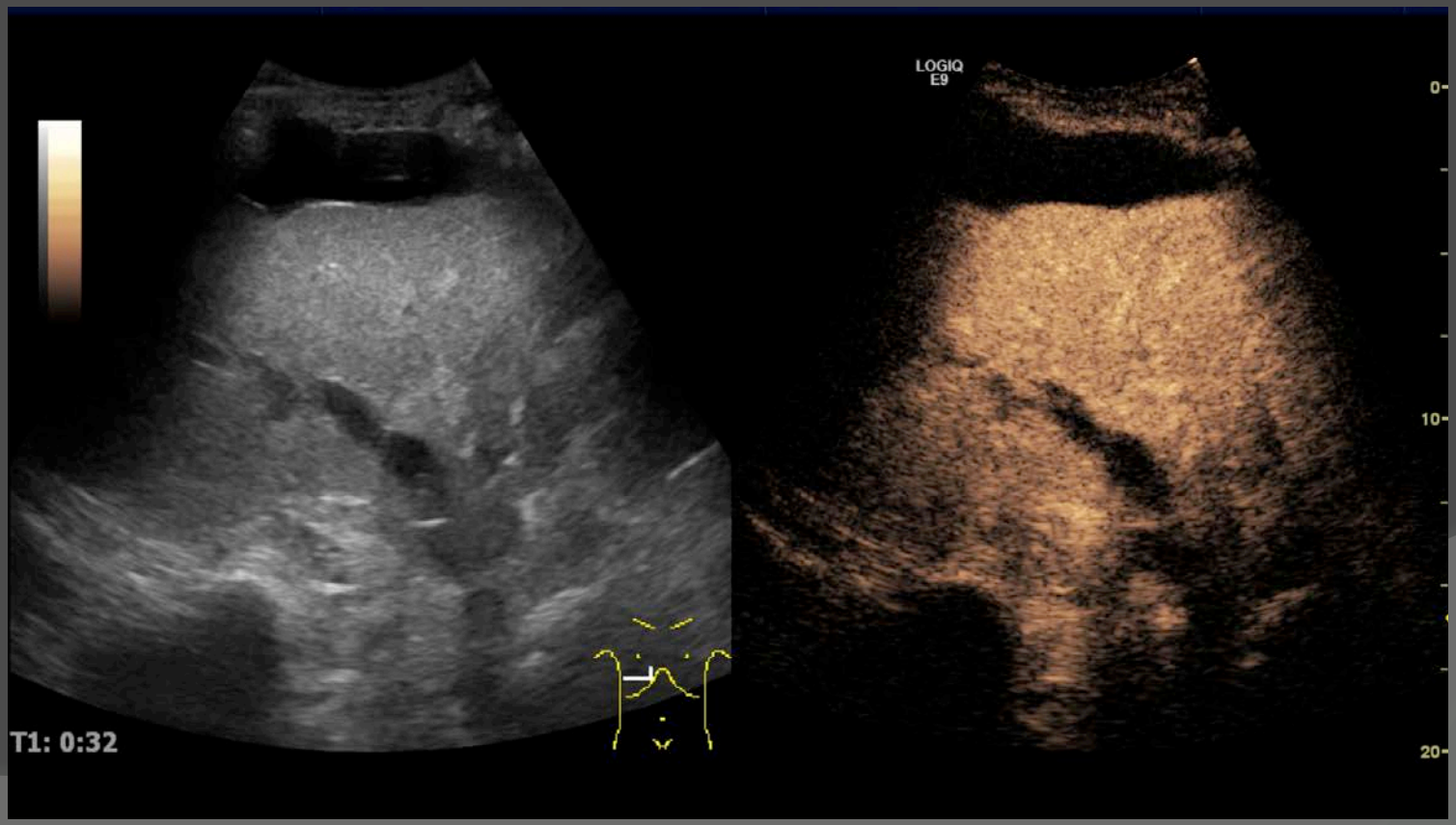

Vascular

Outras aplicações:

- Veia porta normal

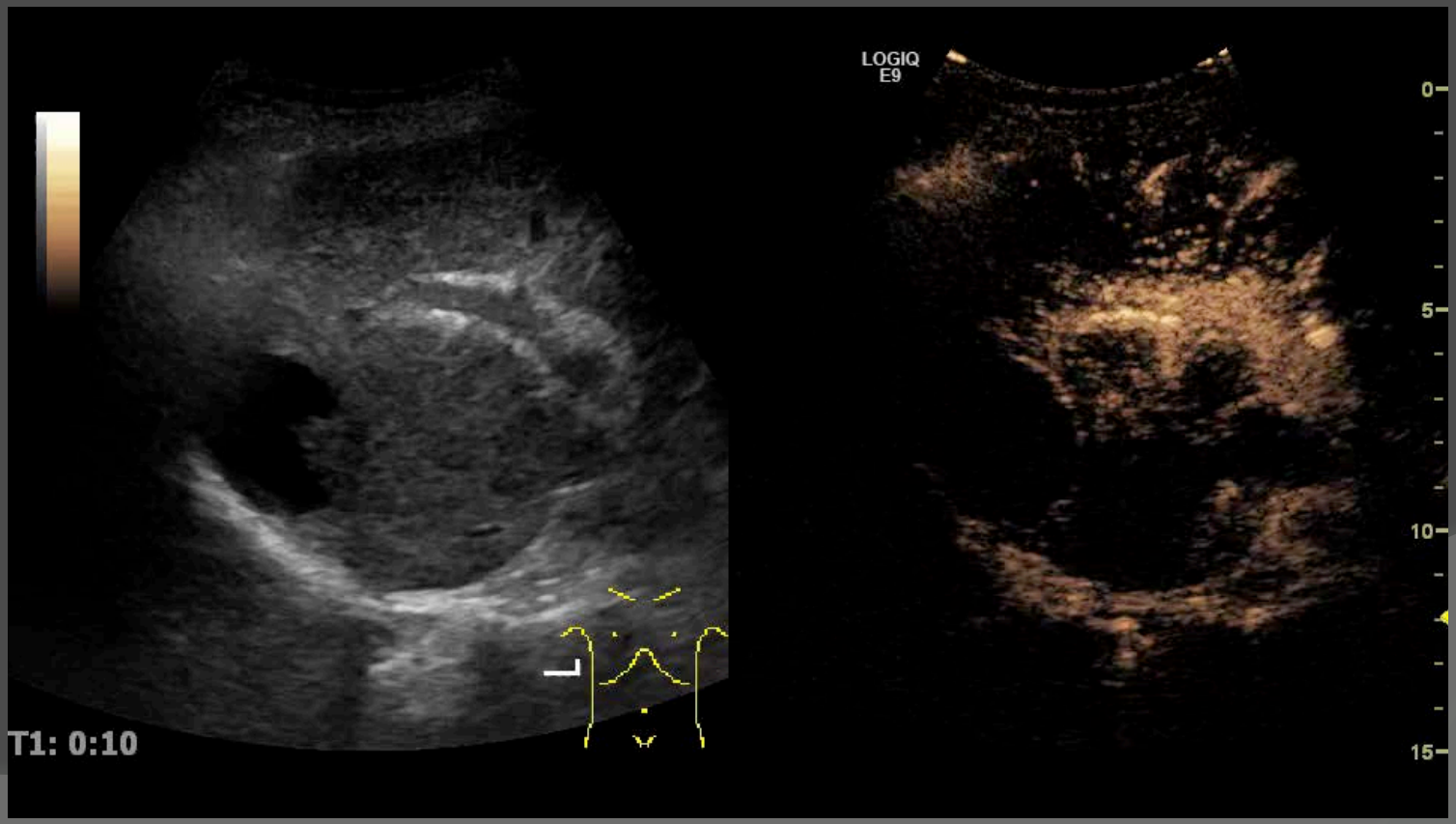

Vascular

Outras aplicações:

- Veia porta normal

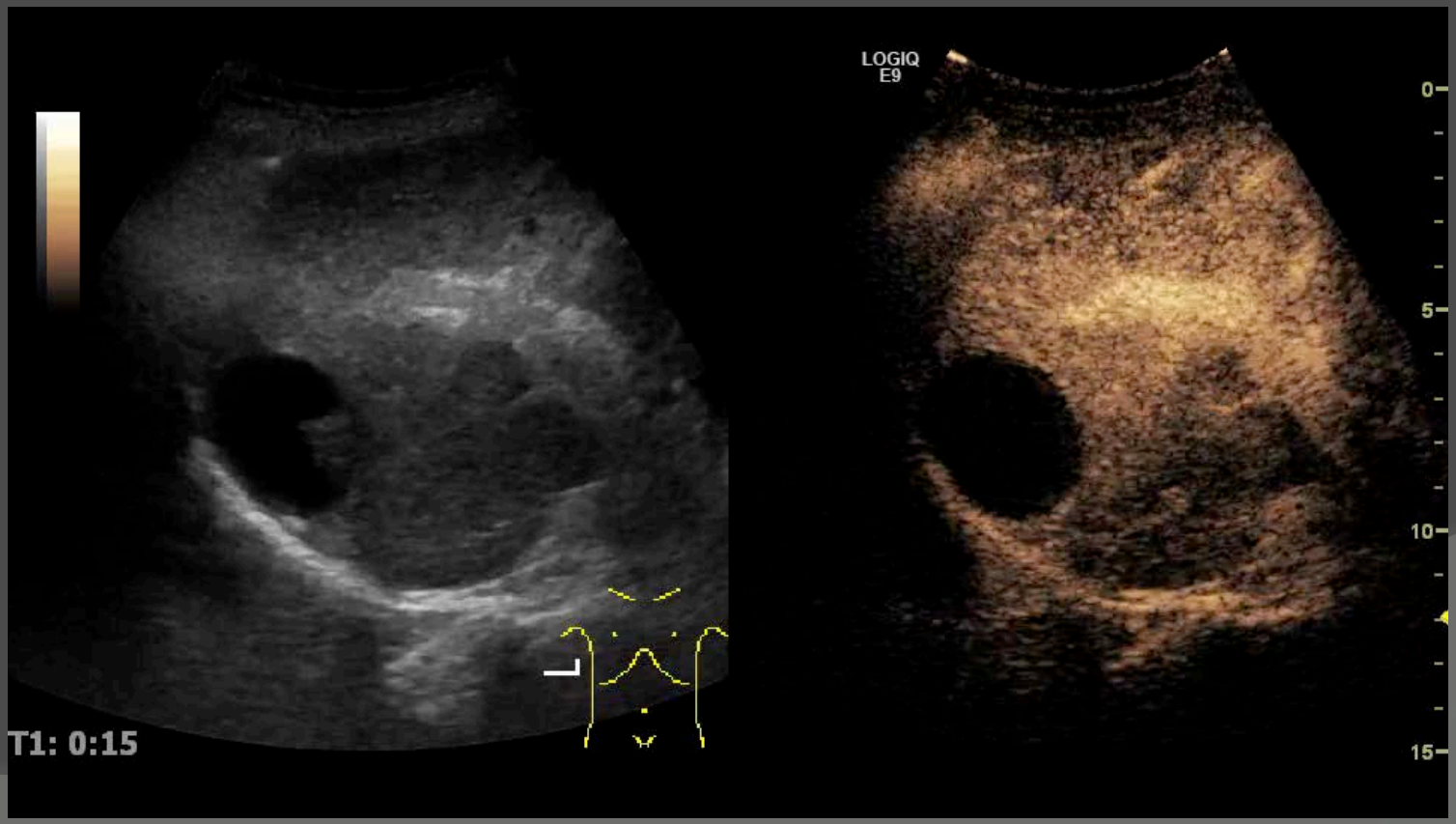

Aplicações Extra-hepáticas

Outras Aplicações

Outras Aplicações

- Massa pélvica

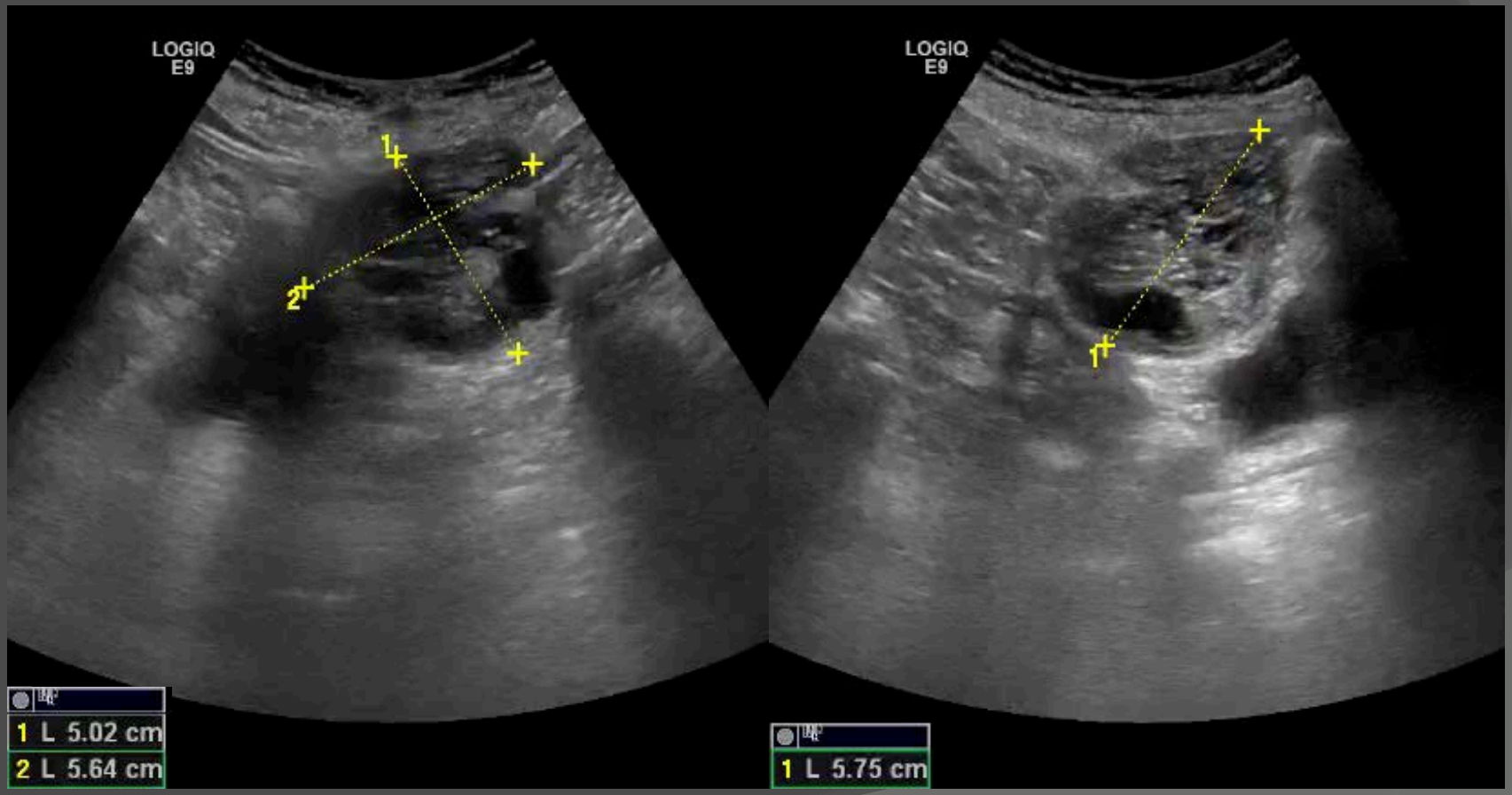

Outras Aplicações

- Massa pélvica

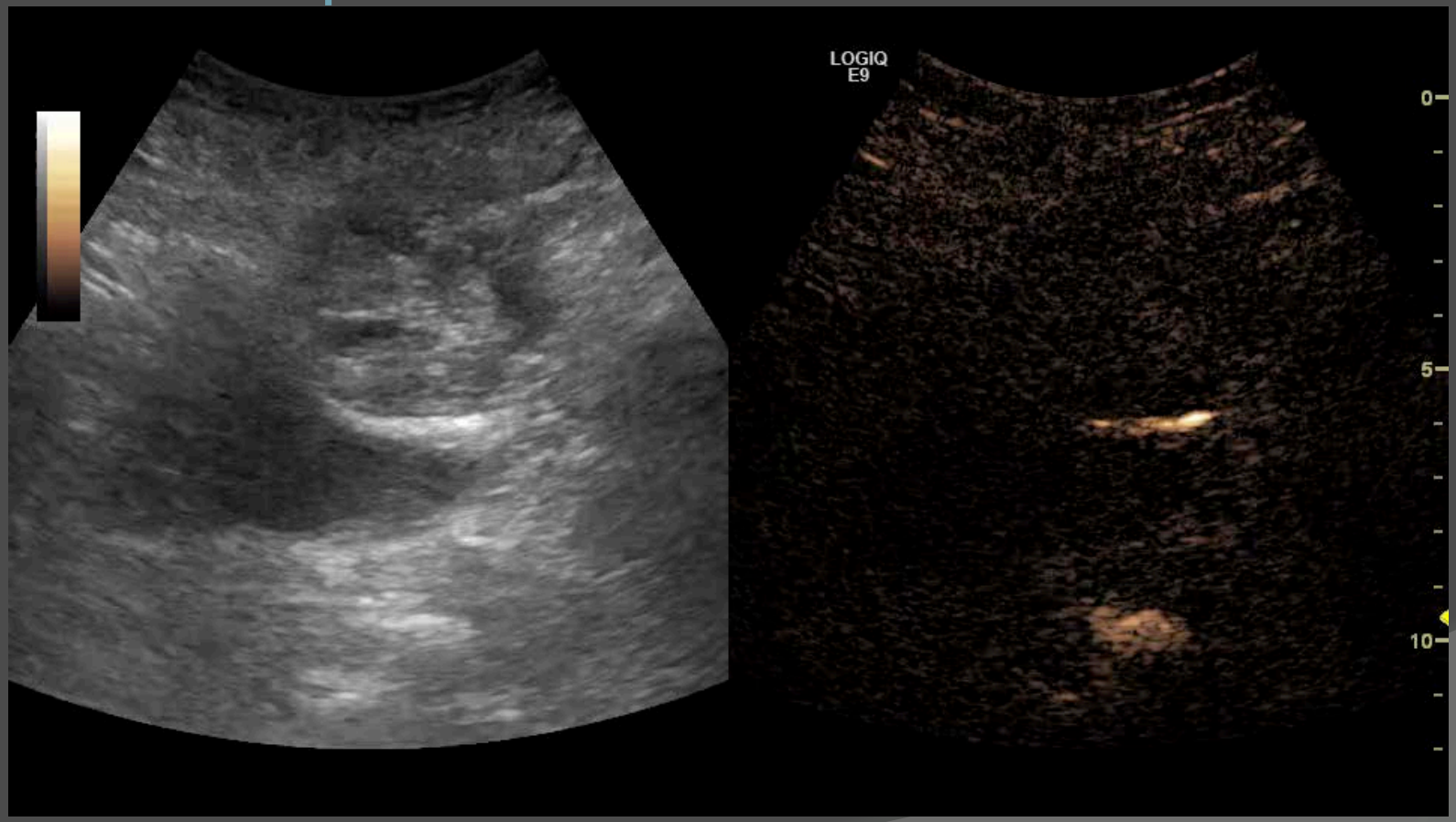

Outras Aplicações

- Massa pélvica

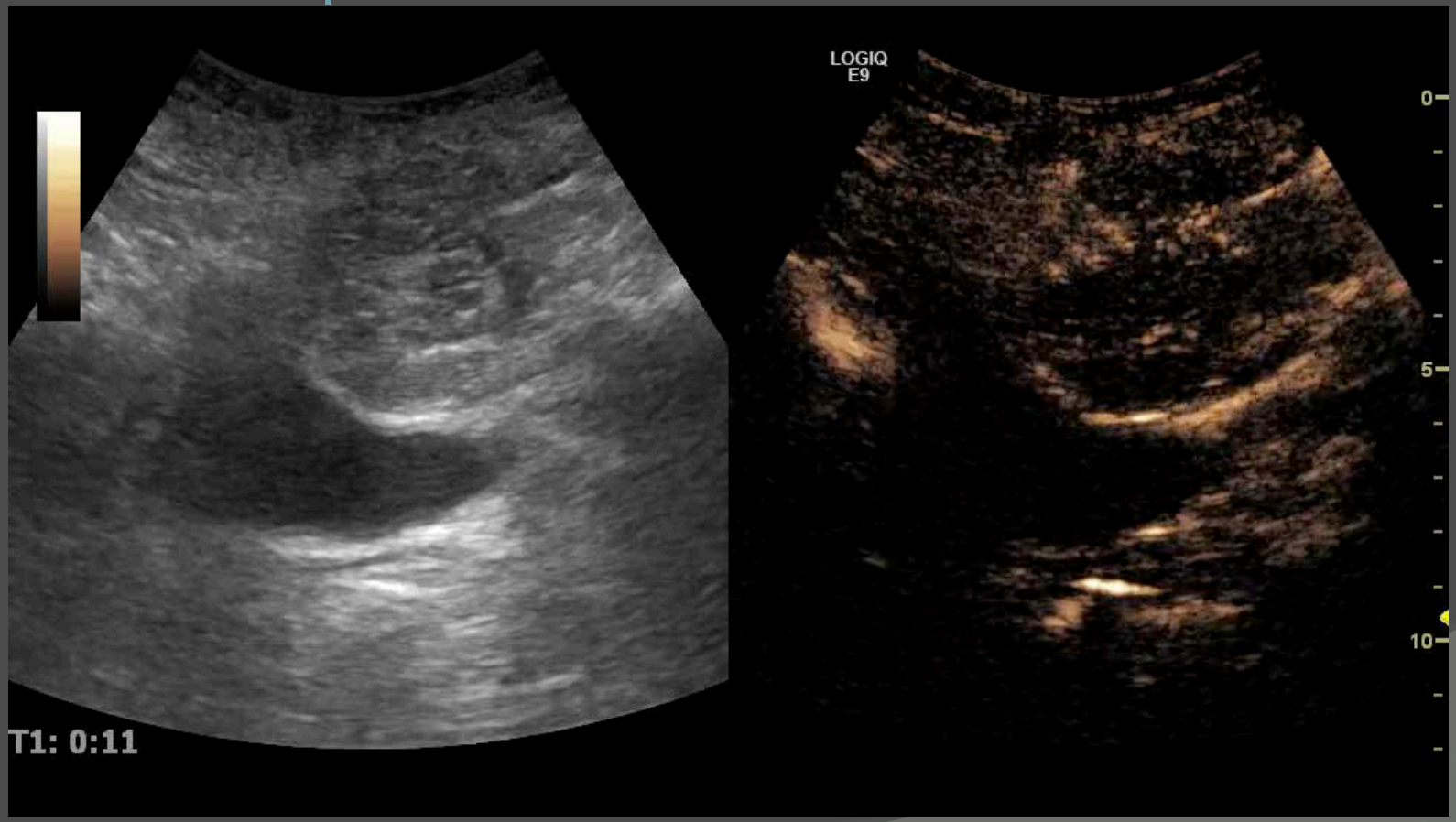

Outras Aplicações

- Massa pélvica

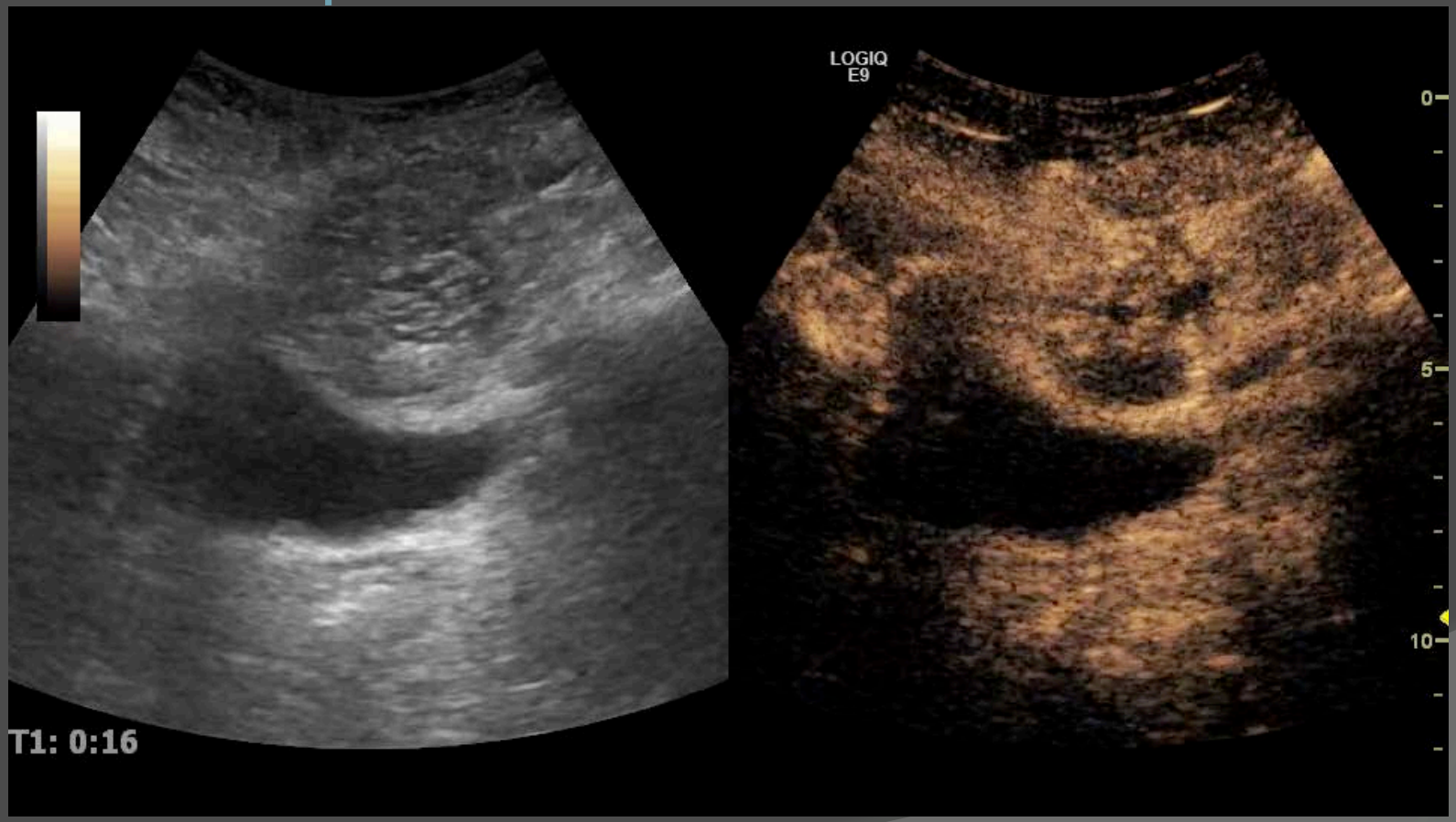

Outras Aplicações

- Massa pélvica

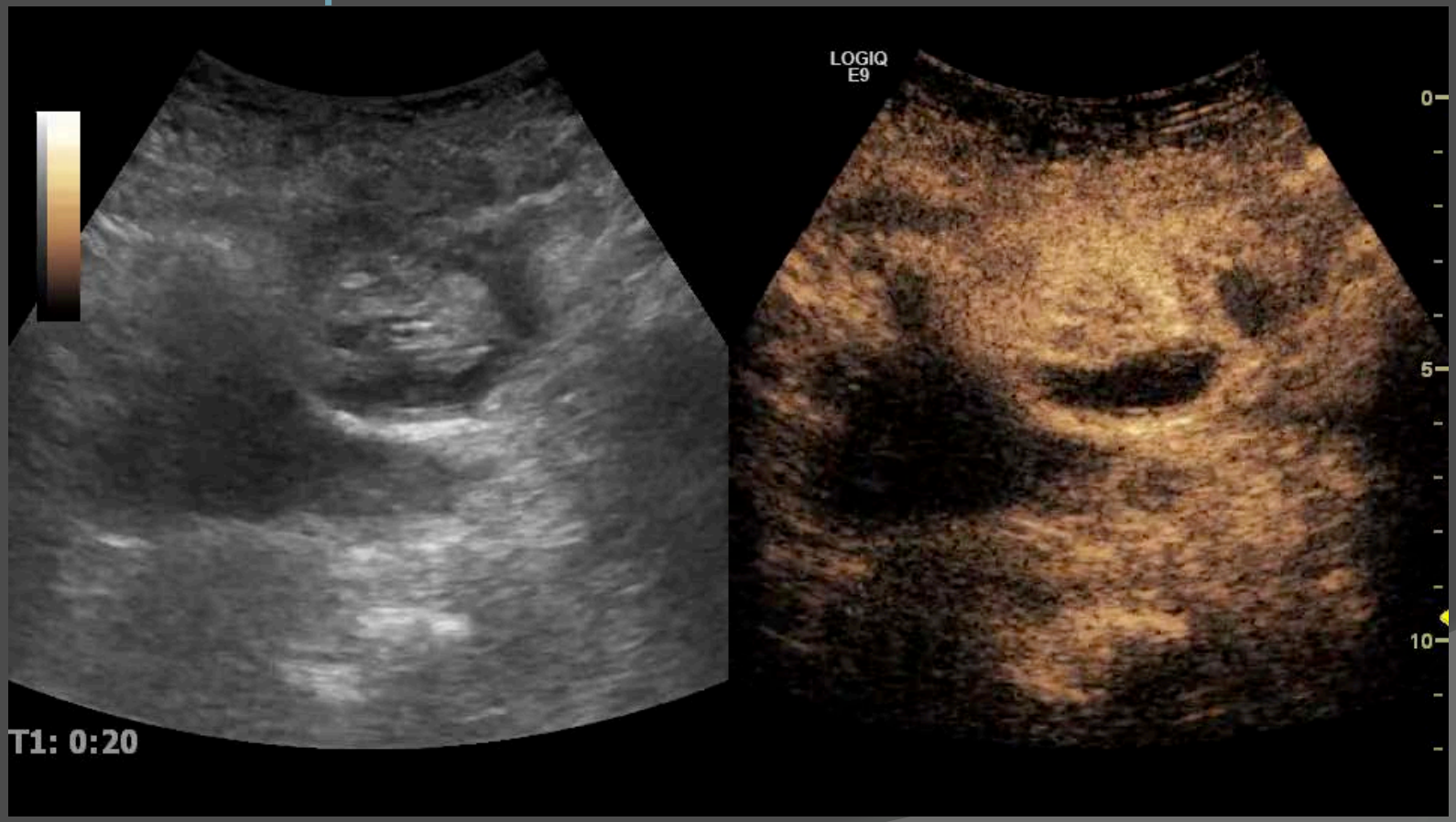

Outras Aplicações

- Massa pélvica

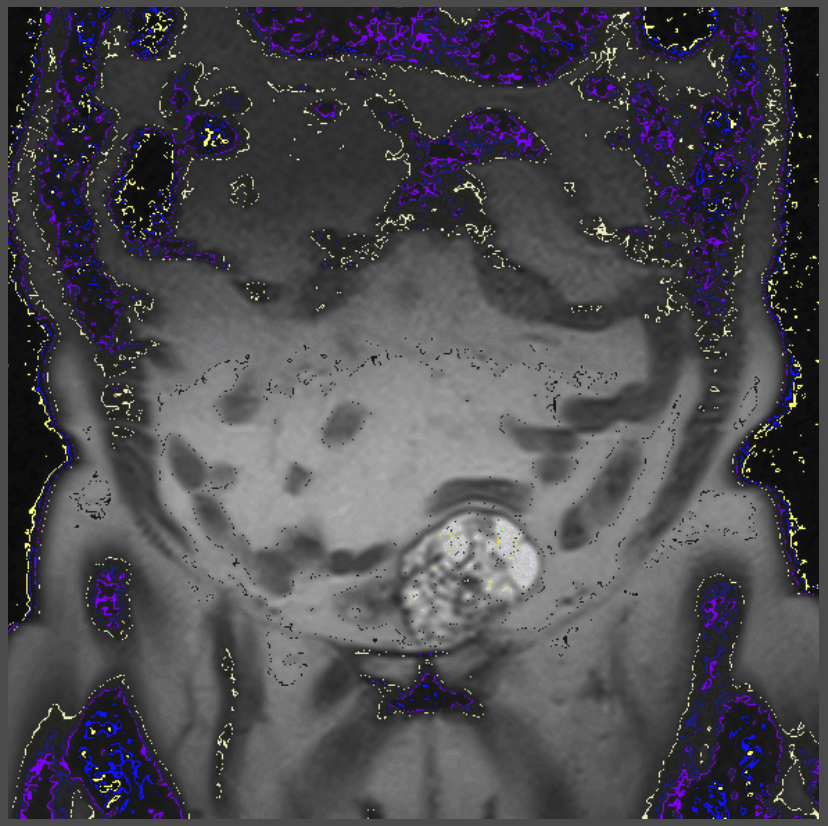

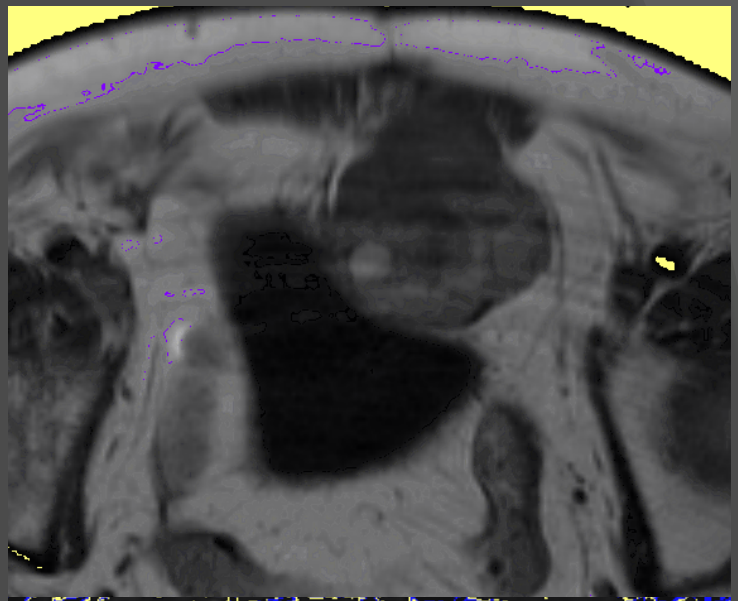

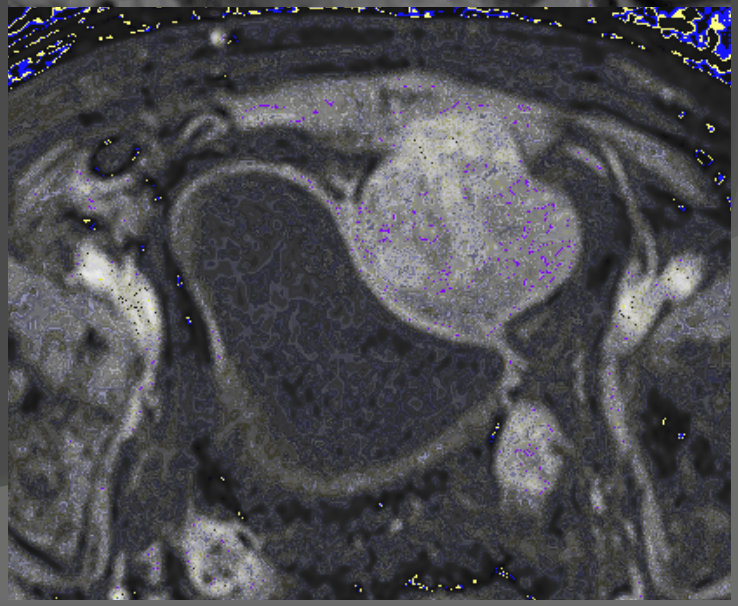

Outras Aplicações

- Vesícula biliar
- Bexiga
- Regiões anexiais
- Escrotal
- Articular
- Cardíaca
- Ecoendoscopia

Outras Aplicações

Pediatria

- Vantagens da CEUS mais evidentes

- Refluxo vesico-ureteral

- Traumatismo

  Adultos ➔ CEUS inferior TC com contraste

Novas Aplicações - Intervenção

- Guiar nefrostomias
- Guiar drenagem de abcessos
- Colangiografia por CEUS

- Contraste diluído (0.1 - 0.5mL)

Novas Aplicações - Intervenção

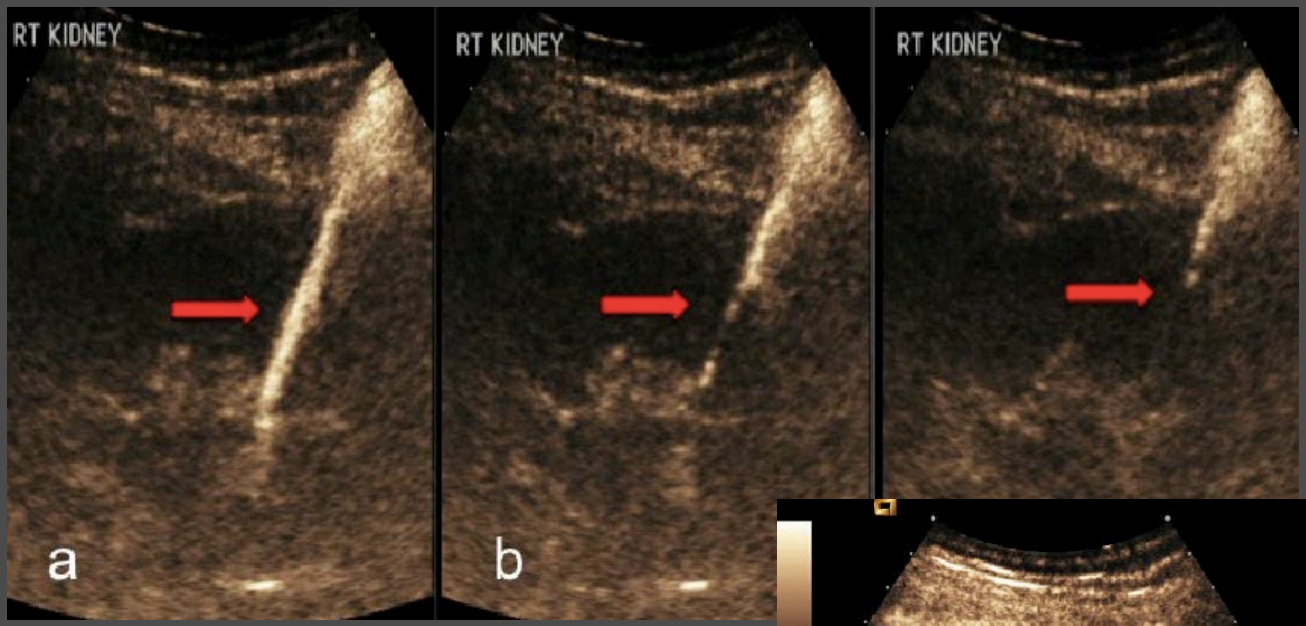

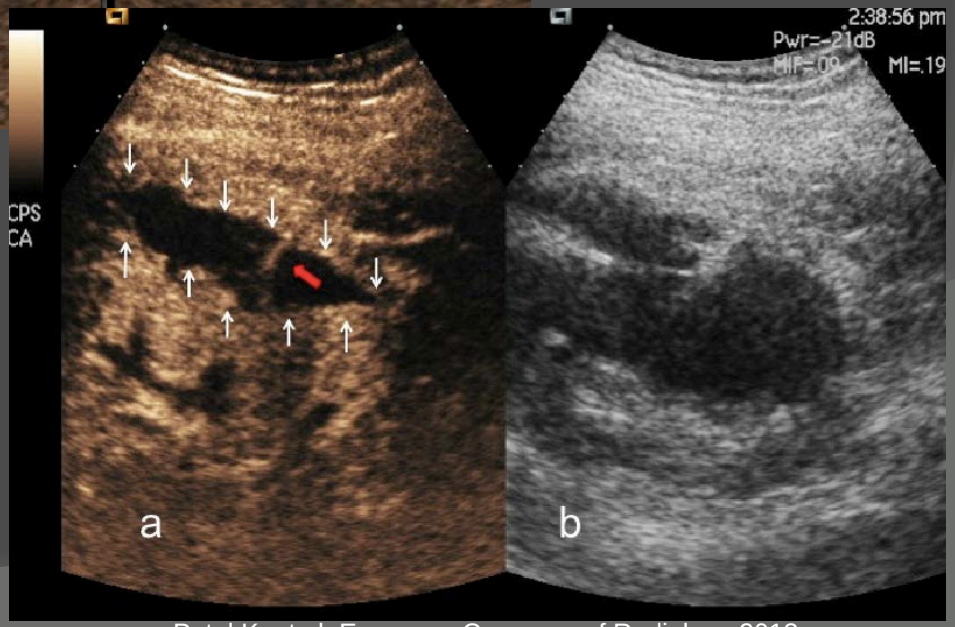

Patel K, et al. European Congress of Radiology 2013.

Quantificação

- ROIs
- Curvas de intensidade-tempo

- Resolve uma das desvantagens da CEUS

Diminuindo a dependência do operador

Quantificação

- Curvas de intensidade-tempo

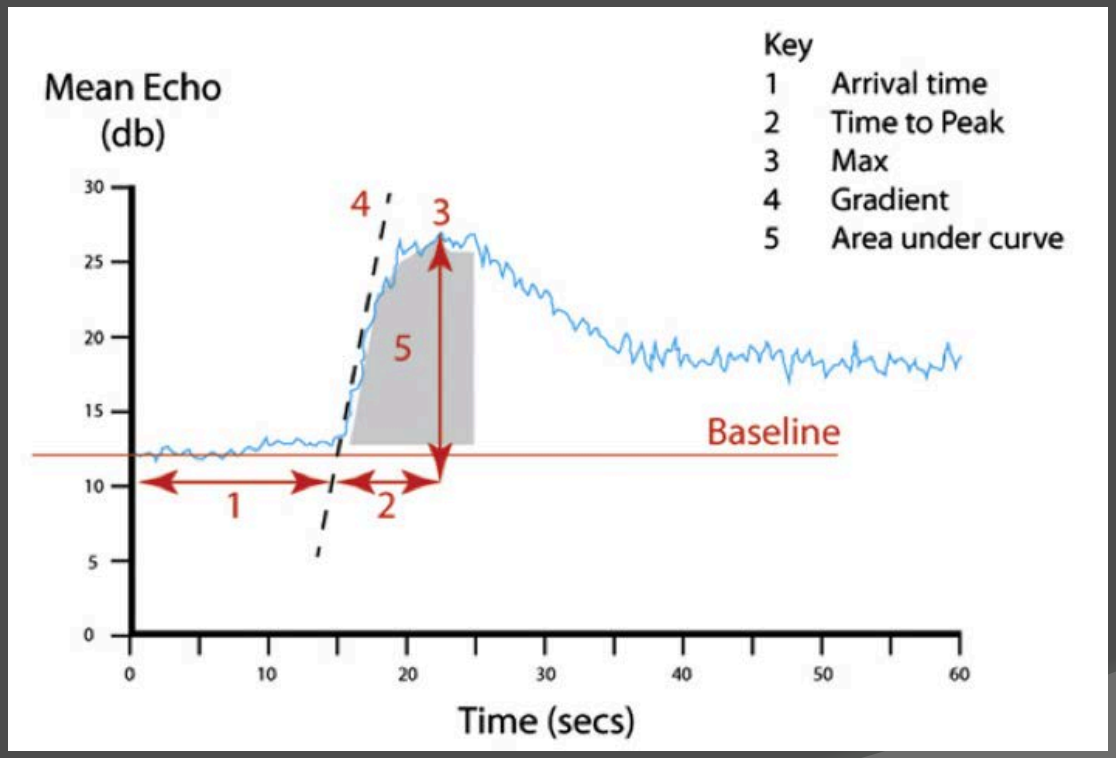

McArthur C, et al. Clin Radiol. 2012;67(9):909-22.

Futuro

- Microbolhas “carregadas”
  - Diagnóstico
  - Terapêutica

- Nanobolhas
  - Menores dimensões
  - Atravessam a vasculatura tumoral, realçando por um período mais prolongado

Conclusões

- Vantagens CEUS:
  - Ausência de nefrotoxicidade
  - Ausência de exposição radiação
  - Execução em tempo real

- Aplicada noutros órgãos que não o fígado

Bibliografia

- Caremani M, Occhini U, Caremani A, Tacconi D, Lapini L, Accorsi A, et al. Focal splenic lesions: US findings. J Ultrasound. 2013;16(2):65-74.
- Faccioli N, Crippa S, Bassi C, D'Onofrio M. Contrast-enhanced ultrasonography of the pancreas. Pancreatology. 2009;9(5):560-6.
- Karthikesalingam A, Al-Jundi W, Jackson D, Boyle JR, Beard JD, Holt PJ, et al. Systematic review and meta-analysis of duplex ultrasonography, contrast-enhanced ultrasonography or computed tomography for surveillance after endovascular aneurysm repair. Br J Surg. 2012;99:1514-23.
- McArthur C, Baxter GM. Current and potential renal applications of contrast-enhanced ultrasound. Clin Radiol. 2012;67(9): 909-22.
- Millen A, Canavati R, Harrison G, McWilliams RG, Wallace S, Vallabhaneni SR, et al. Defining a role for contrast-enhanced ultrasound in endovascular aneurysm repair surveillance. J Vasc Surg. 2013;58:18-23.
- Nicolau C, Bunesch L, Sebastia C. Renal complex cysts in adults: contrast-enhanced ultrasound. Abdom Imaging. 2011;36(6):742-52.
- Piscaglia F, Nolsøe C, Dietrich CF, Cosgrove DO, Gilja OH, Bachmann Nielsen M, et al. The EFSUMB Guidelines and Recommendations on the Clinical Practice of Contrast Enhanced Ultrasound (CEUS): update 2011 on non-hepatic applications. Ultraschall Med. 2012;33(1):33-59.
- Wilson SR, Greenbaum LD, Goldberg BB. Contrast-enhanced ultrasound: what is the evidence and what are the obstacles? AJR Am J Roentgenol. 2009;193(1):55-60.
- Zhao HX, Xia CX, Yin HX, Guo N, Zhu Q. The value and limitations of contrast-enhanced transrectal ultrasonography for the detection of prostate cancer. Eur J Radiol. 2013;82:e641-7.